Aus der
Rhino-Laryngologischen Poliklinik der Universität München
unter der Leitung des Herrn Professor Dr. Neumayer:

# Beitrag zur Kasuistik der angeborenen Halskiemenfisteln.

Inaugural-Dissertation

zur

Erlangung der Doktorwürde

der

Hohen Medizinischen Fakultät

der

Königl. Ludwig-Maximilians-Universität zu München,

vorgelegt von

Heinrich Simmenroth.

CASSEL 1914.
Druck von Weber & Weidemeyer.

GEDRUCKT MIT GENEHMIGUNG
DER HOHEN MEDIZINISCHEN FAKULTÄT
ZU MÜNCHEN.

Aus der
Rhino-Laryngologischen Poliklinik der Universität München
unter der Leitung des Herrn Professor Dr. Neumayer

# Beitrag zur Kasuistik der angeborenen Halskiemenfisteln.

Inaugural-Dissertation

zur

Erlangung der Doktorwürde

der

Hohen Medizinischen Fakultät

der

Königl. Ludwig-Maximilians-Universität zu München,

vorgelegt von

**Heinrich Simmenroth.**

ACAD. LUGD. BAT. BIBL.

CASSEL 1914.
Druck von Weber & Weidemeyer.

GEDRUCKT MIT GENEHMIGUNG
DER HOHEN MEDIZINISCHEN FAKULTÄT
ZU MÜNCHEN.

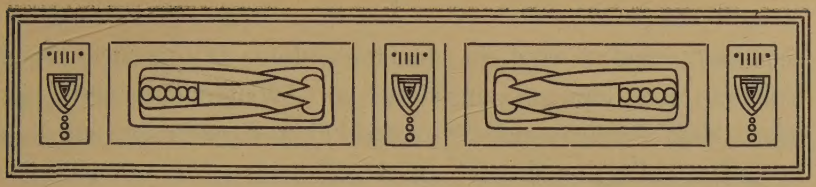

## Historisches.

Die geschichtliche Zusammenfassung soll sich hier auf einen kurzen Auszug aus verschiedenen längeren Abschnitten anderer Arbeiten beschränken. 1789 beschrieb Hunczowski zwei Fälle von angeborenen Fisteln des Halses und 1829 Dzondi vier Fälle von Fistulae tracheae congenital. 1832 trennte Ascherson die medialen von den lateralen Fisteln; 1864 konstatierte Heusinger bereits die Erblichkeit der Halsfisteln. Endlich erschien 1890 eine grössere Zusammenstellung der bis dahin bekannten Fälle von Kostanecki und Mielecki, unter besonderer Berücksichtigung der Entwicklungsgeschichte der Kiemengangsregion. Sie rechneten die medialen Halsfisteln noch zu den branchiogenen, eine Auffassung, die jetzt seit den Arbeiten Johnsons und Marschalls über den Ductus thyreoglossus so gut wie verlassen ist.

## Vorkommen von Cysten und Fisteln am Halse.

Die Ansicht Blochs *), dass Kiemengangfisteln selten wären, kann ich nach der Menge der jetzt über dies Gebiet vorhandenen Arbeiten nicht teilen. Über die Aetiologie führe ich die Angaben Leegaards an.

## Einfluss der Heredität auf das Vorkommen.

Heusinger hat schon auf die Heredität hingewiesen. In Leergaards Kasuistik ist bei 8 von 16 Patienten Erblichkeit nachweisbar. Ferner kamen im ganzen fünf mal unter Ge-

*) Chir. Bd. 2a, S. 416.

schwistern und einmal in der Reihenfolge Grossvater, Vater, Enkelin Missbildungen am Halse vor. Weiterhin bemerkt Leegaard, dass 3 Fälle von Geschwisterkindern abstammen, und dass in einem Falle die Grosseltern des Patienten Geschwisterkinder waren.

### Verteilung der Entwicklungsstörung auf die Geschlechter.

Nach gemeinsamen Erfahrungen Kostaneckis und Mieleckis sowie Leegaards werden Männer häufiger als Frauen und die rechte Seite häufiger als die linke betroffen. Von seiner Hypothese zur Erklärung, warum die rechte Seite häufiger beroffen wird als die linke*), sagt Leegaard selbst, dass sie „ihre schwachen Punkte" habe.

### Einteilung der Fisteln.

Nach Lage und Form unterscheidet man laterale und mediale Fisteln und Cysten, äussere komplette und inkomplette und innere komplette und inkomplette Fisteln. Der Wortlaut der Bezeichnungen macht weitere Beschreibung unnötig.

### Zeit des Auftretens der Fisteln und Cysten.

Die Frage nach der Zeit des ersten Bemerkbarwerdens halte ich für irrelevant, da die Gründe, warum z. B. die eine Fistel im 15. und eine andere im 30. Lebensjahre des Patienten Symptome zu machen beginnt, sich im konkreten Falle fast nie einwandfrei beantworten lassen wird. Auch wird sich die Frage, ob eine Cyste sich aus einer inneren, inkompletten Fistel durch Obliteration der inneren Öffnung gebildet hat, fast nie beantworten lassen.

### Lage der äusseren und inneren Öffnungen der Fisteln.

Die Lage der Öffnungen der Fisteln stellt sich für die medialen Fisteln so: die äussere Öffnung liegt fast immer in der Medianlinie des Halses vom Kinn an bis zum Jugulum, die innere

*) Fraenkels Archiv, Jan. 1912.

Öffnung entspricht dem Foramen coecum. Bei den lateralen Halsfisteln findet sich die äussere Öffnung gewöhnlich oberhalb des sternalen Endes der Clavicula und am medialen Rande des Sterno-cleido-mastoideus. Die innere Öffnung liegt in der Region des Pharynx, die der 2. inneren Schlundtasche entspricht, also in der Tonsillarbucht, auf dem hinteren Gaumenbogen und in der Gegend unterhalb der Rosenmüllerschen Grube.

Einen Fall Leegaards, bei dem die äussere Fistelöffnung ungefähr in der Höhe der ersten Rippe lag, bezeichnet er selbst als ein Unikum.

## Verlauf der Fistelgänge.

Die medialen Fisteln verlaufen von der Haut, je nach der Lage der äusseren Öffnung, abwärts oder aufwärts auf das Zungenbein zu, endigen da scheinbar oder auch wirklich, durchbohren das Zungenbein oder ziehen an seiner Rückseite nach oben, um von dort aus durch die Zungenmuskulatur sich zum Foramen coecum zu begeben.

Die lateralen Fisteln steigen gewöhnlich bis zum Zungenbein, langsam mehr in die Tiefe des Halses dringend, auf und biegen dann ziemlich plötzlich gegen den Pharynx um, wodurch sich die häufig schwierige Sondierung erklärt. Kurz vor der Umbiegung, zwischen den Karotiden gelegen, treten die Fistelgänge über dem N. glossopharyngenus und hinter dem M. biventer, stylopharyngenus und styloglossus zum Pharynx.

Auf die Frage nach dem mikroskopischen Bau der Fistel- oder Cystenwände komme ich bei der Betrachtung der Fälle in meiner Tabelle zu sprechen.

## Klinisches.

Soweit es sich nicht um hinzugetretene Entzündung und Retention von Eiter oder anderem Sekret handelt, die den Patienten auf die Missbildung dringend aufmerksam machen, könnte nur die Belästigung durch dauernde Sekretion an der Oberfläche des Halses als „Leiden“ bezeichnet werden. Eine ganze Menge von Fällen verlaufen symptomlos und kommen überhaupt keinem

Arzte zu Gesicht, was man begreift, wenn man bedenkt, wie leicht selbst bei einer Untersuchung des Halses eine winzige, durch Entzündung nicht kenntlich gemachte Öffnung übersehen werden kann.

### Inhalt der Fistelgänge und Cysten.

Das in den Fisteln und besonders in den Cysten enthaltene Sekret schwankt zwischen reinem Eiter, der aber stets mit Schleim gemischt sein soll (Leegaard), und einer mehr oder weniger getrübten oder auch ganz klaren, fadenziehenden, schleimigen Flüssigkeit. Mikroskopisch kommen Epithelien, Leukocyten, Kokken und Zelldetritus, wie Flimmerhaare, Kerne, Granula usw. vor.

### Diagnose.

Die Diagnose kann sehr leicht sein, wenn man zum Beispiel gleich erfährt, dass das Leiden angeboren ist und die Fistel secerniert und sich beim Schlucken hebt, was sich durch Einziehung der äusseren Öffnung kund gibt. Für die Fälle, in denen auf eine Fehldiagnose hin schon operiert worden ist und die Cysten, die sich von inneren, inkompletten Fisteln ableiten, kann die Diagnose sehr schwierig werden. Auch in den Fällen, wo man äusserlich nur einen fluktuierenden Tumor vor sich hat, dürfte die Entscheidung oft Schwierigkeiten machen, da man auch an Struma, Senkungsabzess, vereiterte Drüsen oder Erkrankungen der Kehlkopfknorpel denken muss.

Die Entscheidung, ob es sich um eine komplette oder um eine inkomplette Fistel handelt, kann durch Sondierung oder Injektion einer gefärbten oder stark schmeckenden Flüssigkeit gefällt werden; in manchen Fällen auch einfach dadurch, dass man unter Zuhalten der äusseren Fistelöffnung das Sekret durch die innere Öffnung in den Pharynx presst, wobei es dann in der Gegend des Gaumenbogens oder des Foramen coecum hervorquellen muss.

### Zur Frage der Heilbarkeit.

Ob Fisteln von selbst für immer verheilen können, ist nicht sicher festgestellt. Unter Behandlung sind dagegen bereits eine Menge Dauerheilungen eingetreten.

## Therapie.

Die Therapie besteht entweder in Ätzung oder in Exstirpation des ganzen secernierenden Epithels, wenigstens da, wo es möglich ist. Was im allgemeinen von der Heilwirkung der Ätzungen, Kauterisation und Auskratzung zu halten ist, kann man aus einem Beispiel Stewards entnehmen. Nach Auskratzung mit dem scharfen Löffel, Ätzung mit Höllenstein, danach mit Chromsäure, hierauf folgender Kauterisierung und schliesslich einer Ätzung mit 20% Chlorzinklösung bestand die Absonderung aus der Fistel ruhig fort. Obendrein ist das Verfahren auch noch gefährlich, nämlich bei den kompletten Fisteln, bei deren Behandlung leicht Verätzungen im Pharynx usw. vorkommen können. Elektrolyse wie Galvanokaustik bieten die gleiche Unsicherheit in Bezug auf den Heilerfolg wie die Ätzung. So bleibt also als einziges, wenn auch nicht absolut sicher Erfolg versprechendes Behandlungsverfahren die Exstirpation, die aber wegen der Nähe der Carotiden, des Vagus, Hypoglossus und Glossopharyngeus durchaus nicht zu den ganz unbedenklichen Eingriffen gerechnet werden kann. Chalot sucht der Gefahr, die durch tiefes Eindringen gesetzt ist, dadurch zu begegnen, dass er nur den bequem erreichbaren Teil des Ganges exstirpiert und den Rest auskratzt, was natürlich eine grosse Unsicherheit für den Erfolg in sich schliesst. Hacker gibt für nicht verwachsene Fistelgänge ein Verfahren an, nach dem unter vorheriger Abtrennung des Fistelganges von der Haut, vom Pharynx aus das distale Ende angeschlungen, durch die pharyngeale Öffnung in den Rachen gezogen und dort mit der Schleimhaut abgeschnitten wird. Für alle übrigen Fälle empfiehlt sich die Exstirpation womöglich auf der Sonde mit möglichst viel stumpfem Präparieren.

## Entwicklungsgeschichtliche Orientierung.

Da über die Einzelfragen der Entwicklung der Kiemenbögen, Zunge, Thyreoidea, Thymus usw. noch verschiedene Meinungen unter den Fachgelehrten herrschen, möchte ich hier darauf verzichten, eine genaue entwicklungsgeschichtliche Beschreibung

dieser Dinge zu geben. Das Folgende mag kurz die allgemeiner verbreiteten Ansichten über dieses Gebiet skizzieren. Es lehnt sich ungefähr an den längeren Abschnitt Leegaards in seiner Arbeit über „angeborene Halsfisteln" an. Schon ganz früh im Embryonalleben des Menschen findet man an den Seitenflächen des Halses die vier Kiemenbögen und die dazwischen bezw. hinter ihnen liegenden Kiemenfurchen oder Schlundfurchen vor. Diesen letzteren entsprechen im Inneren des Schlunddarms die Schlundtaschen, die von ihnen nur durch eine Membran getrennt sind, welche sich aus dem direkt aufeinander liegenden Endoderm und Ektoderm zusammensetzt. Die Stelle der Berührung dieser beiden Membranen ist am längsten bei der 2. Schlundfurche. In der 4. Woche senken sich der 3. und 4. Schlundbogen in die Tiefe und werden vom 2. überwachsen, der sich später mit einer Vorwölbung der seitlichen Halswand und auch mit der Brustwand trifft. Dadurch entsteht der Sinus cervicalis oder praecervicalis. Sämtliche Kiemenfurchen und Schlundtaschen werden im Laufe der Weiterentwicklung zurückgebildet.

Aus der ersten Schlundfurche wird durch mehrere Veränderungen hin der äußere Gehörgang, während die 1. Schlundtasche Veranlassung zur Bildung der Tube in der Paukenhöhle gibt.

Die 2., 3. und 4. Schlundfurche verschwinden ganz. Die 2. Schlundtasche wird schließlich zur Rosenmüllerschen Grube und zur Tonsillarbucht (His). Die 3. Schlundtasche wird zu dem Teil des Sinus piriformis, der oberhalb der Plica nervi laryngei superioris liegt. Aus ihr stülpt sich auch die Anlage des Thymus heraus, die anfangs durch den Ductus thymopharyngeus (Hammar) mit ihr in Verbindung bleibt. Die 4. Schlundtasche wird zu dem Teil des Sinus piriformis, der unterhalb der Plica nervi laryngei superioris liegt. Aus ihr stülpt sich die laterale Anlage der Glandula thyreoidea hervor, die durch den Ductus thyreopharyngeus (Hammar) mit dem Vorderdarm in Verbindung steht.

Zum 1. Bogen gehört der N. trigeminus, zum 2. der Facialis, zum 3. der Glossopharyngeus und zum 4. der Nervus laryngeus superior.

Die zu den Bogen gehörenden Arterien sind die primitiven Aortenbögen. Der 1. und 2. beiderseits verschwinden. Der 3. wird zum Anfang der Carotis interna. Der 4. rechts wird Truncus anonymus und Anfang der A. subclavia. Der 4. links wird zum bleibenden Aortenbogen.

Für die Erklärung der mittleren Halsfisteln ist die Entwicklung des Ductus thyreoglossus von Wichtigkeit. Zwischen dem Tuberculum impar., das in der Höhe des ersten Schlundtaschenpaares auf dem Mundboden sich erhebt und die Anlage des Zungenkörpers ist, und der im Niveau des 2. und 3. Bogens auftretenden Anlage der Zungenwurzel senkt sich eine Grube in die Tiefe. Diese ist die Anlage zum mittleren Lappen der Thyreoidea. Die Vertiefung wächst als Epithelrohr nach unten, dessen unteres Ende dann in Thyreoidalgewebe umgewandelt wird. Das Rohr bildet sich später zu einem Epithelstrang zurück. Um ihn herum und in ihn hinein wächst die Anlage des Hyoids. Reste dieses Ductus thyreoglossus sind sehr oft gefunden worden.

### Ergebnisse neuerer Untersuchungen Weglowskis.

Aus dem Jahre 1908 existieren zwei Mitteilungen Weglowskis, die die Frage nach der Entstehung der medialen und lateralen Halsfisteln um einen Schritt weiterzubringen scheinen.

Untersuchungen an 36 menschlichen Embryonen von 2 bis 40 mm Länge, 92 Kinderleichen und 25 Kadavern von Erwachsenen bringen ihn zu dem Schlusse, dass der verschiedene anatomische Bau der medialen Cysten und Fisteln vollkommen genügend erklärt wäre durch die Annahme, dass die verschiedenen Epithelarten, Schleimdrüsen, lymphoiden Follikel und anderes mehr bei der Anlage der Glandula thyreoidea vom Niveau des Zungenbodens mit hinabgerissen würden. Die Drüsenläppchen, Kanälchen usw. finden sich auf dem ganzen Wege vom Foramen coecum bis zur Glandula thyreoidea verstreut. Am häufigsten sind sie an der Vorderfläche des Zungenbeins zu finden. Bei mehr als 30% der von ihm untersuchten Fälle fanden sich jene Reste, die sich, so meint Weglowski, je nach den Verhältnissen zu Cysten, Fisteln oder auch Kröpfen umbilden könnten.

Über die Entstehung der seitlichen Halsfisteln findet man bei ihm Folgendes: Bei Untersuchung an 42 Embryonen von etwa 26 mm bis 50 cm und an 75 Leichen aus allen Lebensaltern fand er bei 14% der Fälle im Verlaufe vom Schlunde zum Brustbein Reste des Thymusdrüsenkanals, der unvollständig zurückgebildet worden war. Dieser Kanal nimmt seinen Ursprung aus Epithelwucherungen der dritten Kiemenspalte, die in der dritten Embryonalwoche beginnen. Zu gleicher Zeit bildet sich aber auch der Schilddrüsenkanal, der Keim zum Seitenlappen der Thyreoidea. Reste dieses Kanals fand Weglowski bei nur zweien von 150 Fällen. Anatomisch geht der Weg des Thymusdrüsenganges, den die Fisteln oder Cysten wiederholen, „auf der Seitenwand des Pharynx, zwischen seinen Bögen, unterhalb der Tonsillarvertiefung, hierauf, sich oberhalb des N. hypoglossus lagernd, seitwärts nach unten, verläuft zwischen den Carotiden und zieht sich längs dem Innenrande des M. sterno-cleido-mast. hin bis zum Brustbein.“ Am häufigsten sind Fisteln des unteren Teiles, weil die Rückbildung von oben nach unten vor sich geht. Die Fisteln vom seitlichen Gange der Schilddrüse sind kurz und öffnen sich seitlich vom Kehlkopfeingang im Schlunde, also tiefer als die vorher erwähnten Fisteln. Durch diese Annahme werden auch die Fisteln erklärt, welche sich am Halse öffnen, deren Gang aber abwärts zum Brustbein führt.

## Ergebnisse der 4 Autoren nach 1890, die grössere Mengen von Material bearbeitet haben.

Vor der Aufstellung meiner Tabelle möchte ich noch die Ergebnisse der grossen Zusammenfassung Kostaneckis und Mieleckis und die Abweichungen derjenigen Autoren seit 1890 von ihnen, die eine grössere Menge von Fällen untersucht haben, erwähnen. In Betracht kommen hier die Arbeiten von Hildebrand, König, Sultan und Leegaard. Kostanecki und Mielecki kommen in Bezug auf laterale und mediale Halsfisteln zu dem Ergebnis:

1. dass man die Halsfisteln nicht etwa als bestehen gebliebene Kiemenspalten ansehen dürfe, da ja beim Menschen nur

äussere Kiemenfurchen und innere Kiementaschen angelegt werden;

2. dass man keine Rückschlüsse auf die einer Fistel zu Grunde liegende Kiemenspalte machen dürfe aus der äusseren Lage der Fistelöffnung, sondern nur aus der Lage der inneren Öffnung in ihrem Verhältnisse zu den Teilen des Pharynx, die sich auf die einzelnen Kiementaschen zurückführen lassen, und aus dem Verlaufe des Fistelkanals in Beziehung zu den axialen Gefässen und Nerven der Kiemenbogen;
3. dass die inneren unvollständigen Fisteln der 2. inneren Visceraltasche ihre Entstehung verdanken;
4. dass die äusseren unvollständigen Fisteln durch die Persistenz des Sinus cervicalis mit Durchbruch in die 2. Visceraltasche und nachträglicher Verklebung der inneren Öffnung entständen;
5. dass die medialen Halsfisteln zu den unvollständigen äusseren gehörten.

Hildebrand bespricht 20 Cysten und 10 Fisteln am Halse. Er erklärt die Mehrzahl der seitlichen Cysten und Fisteln als Störungen in der Entwickelung der 2. Kiementasche. In einigen Fällen lässt er es ungewiss, ob nicht auch Störungen in der Entwickelung des 1. Kiemenganges in Betracht kommen könnten. Auch eine Abschnürung vom Ösophagus oder von der seitlichen Schilddrüsenanlage hält er als Erklärung für möglich.

Für die medialen Fisteln lässt er die Entstehung aus dem Ductus thyreoglossus gelten, und eine sublinguale Cyste erklärt er durch Einstülpung des mesobranchialen Feldes bei der Vereinigung der beiden ersten Kiemenbogen.

König beschreibt 13 Fisteln und 14 Cysten. Er wendet sein Augenmerk besonders darauf, dass er sehr oft mehrere Lumina gefunden hat, und erklärt das aus einem Offenbleiben der Kiemenfurchen an verschiedenen Stellen.

Der Plattenepithelbelag der Halscysten soll deshalb nicht die hohe Organisation der Epidermis zeigen, weil er nicht vom Ekto-, sondern vom Endoderm stamme.

Entgegen der Ansicht Kostaneckis und Mieleckis findet er das Vorkommen der äusseren Mündung der Fisteln auch in der Regio submaxillaris und glaubt die Entstehung von Fisteln auch aus der 3. Kiementasche ableiten zu dürfen.

Für die Erklärung der medialen Fisteln kommt er zu dem Schlusse, dass sie in den meisten Fällen in einer Persistenz des Ductus thyreoglossus beständen und nur zuweilen äussere, unvollkommene mediale Fisteln sich auf das Ausbleiben des Verschlusses der zusammenrückenden Kiemenbogen bezw. des Sinus cervicalis zurückführen liessen.

Sultan veröffentlicht 19 Fälle, unter denen aber einige Ranulafälle sich befinden, auf die ich hier nicht eingehe. Er resumiert über Halsfisteln ungefähr Folgendes:

1. Vielleicht können aus versprengten Epithelnestern, die man bisweilen in der unter dem Epithel der Kanäle gelegenen lymphoiden Schicht findet, multiloculäre Cysten entstehent
2. Cystenhygrome des Halses können unter Umständen durch Störungen in der Entwicklung der Kiemenbogen veranlasst werden;
3. die quergestreiften Muskelfasern in der Wand von Fistelgängen sind als Keimversprengungen aufzufassen;
4. ein Kanal von der Haut bis zum For. coecum ist zur Zeit anatomisch noch nicht gefunden worden;
5. Sondierung des Ductus lingualis unter Leitung des Kehlkopfspiegels kann diagnostisch von Nutzen sein.

Leegaard hat 23 Fälle veröffentlicht. Davon sind 3 Fälle Anomalieen, die mit den lateralen Fisteln verwandt sind, auf die ich hier nicht eingehe.

**a) Laterale Fisteln:**

1. Die überwiegende Häufigkeit an der rechten Seite kann mit einiger Wahrscheinlichkeit ihre Erklärung in der normalen Entwicklungsgeschichte finden;
2. in seltenen Fällen liegt die äussere Fistelöffnung unterhalb der Clavicula;
3. die Lage der innern Fistelöffnung scheint konstanter, als

bisher angegeben, zu sein, insofern sie fast immer in dem hinteren Gaumenbogen nahe an dessen Rande liegt;

4 es zeigt sich, dass die Fisteln nur ein Lumen haben; Ausnahmen sind wenigstens sehr selten;

5. das Epithel der Fisteln zeigt keine regelmässige Anordnung; Platten- und Zylinderepithel finden sich dem ganzen Fistelgang entlang;

6. eine lymphoide Schicht wurde in den untersuchten Fällen fast in jedem Niveau gefunden; von diesen Fisteln kann daher angenommen werden, dass sie beinahe in ihrer ganzen Länge vom Endoderm stammen;

7. das Endoderm spielt demnach wahrscheinlich die überwiegende Rolle bei der Fistelbildung, auch wenn die Fistel eine äussere unvollständige ist;

8. wenn sich die Fistel bei dem Schluckakt hebt, deutet dieses Symptom darauf hin, dass eine vollständige Fistel vorliegt;

9. die äusseren unvollständigen Fisteln haben oft eine weit längere Ausdehnung nach innen, als man bei der klinischen Untersuchung feststellen kann; ein scheinbar solider Strang nach innen gegen den Pharynx muss daher bei der Operation als Fistelgang betrachtet und behandelt werden;

10. die Injektionsbehandlung mit Ätzmitteln darf man nicht ganz von der Hand weisen;

11. bei der operativen Behandlung ist die einfache Exstirpation vorzuziehen; einige angegebene Modifikationen sind kaum zu empfehlen.

**b) Mediale Fisteln:**

12. Ausser den vom Ductus thyreoglossus stammenden gibt es eine kleine Gruppe medialer Fisteln, von denen man annehmen muss, dass sie eine andere Entwicklungsgeschichte haben.

# Tabellarischer Teil.

In dieser Übersicht wurde besonders die deutsche und französische Literatur von 1890—1913 berücksichtigt. Sie beginnt also mit dem Schlussjahr der grossen Tabelle von Kostanecki und Milecki.

| Name des Autors. | Alter des Pat. | Geschl. | Fistel. | Cyste. | Seite. Verlauf. | Operation. |
|---|---|---|---|---|---|---|
| Blecher . . . | 19 | m | 1 | — | Medial, 4 cm über dem oberen Sternalrande, 1,5 cm sondierbar. Strang bis zum Zungenbein. | Exstirp. bis zum Zungenbein. |
| „ | 21 | m | 1 | — | Medial, 1,5 cm über der Incisura thyreoidea. Federkieldicker Strang zum oberen Rande des Zungenbeins. 0,5 cm sondierbar. | Exstirpation. |
| „ | 25 | m | 1 | — | Medial, dicht über der Incisura thyreoidea superior. | Exstirpation. |
| Cornil und Schwarz | 18 | m | 1 | — | Medial, 3 cm über dem Jugulum. Strang zum Zungenbein. | Exstirpation. In der Gegend des Zgb. ist keine Veränd. mehr zu finden. |
| Chalot . . . | 17 | m | 1 | — | Rechts, 2 1/2 cm über dem Sterno-Clavicular-gelenk, 11 cm sondierbar. Innere Oeffnung 2 mm vor dem Rande des r. hinteren Gaumenbogens über der Tonsille. | Exstirpation. |
| Delkeskamp . | 26 | m | 1 | — | Medial, genau über dem Schildknorpel, 3 cm lange Fistel, läuft oben in einen Strang aus, der bis zum Kinn zu palpieren ist, desgleichen unten in einem Strang bis zum Sternum. | Exstirpat. durch ovaläre Umschneidung. |
| Erdheim. . . | 37 | m | 1 | — | Medial, kurz über dem Zungenbein haselnussgrosse Geschwulst. | Exstirpation. |
| „ | 36 | m | 1 | — | Medial, 1 1/2 cm sondierbar. Endigt blind vor dem Zungenbein. | Zweimalige Exstirpation. |
| „ | 27 | m | 1 | — | Medial, in Zungenbeingegend ein Strang fühlbar, der zu nussgrosser Geschwulst führt. | Exstirpation. |

| Inhalt. | Wand. | Komplikationen. |
|---|---|---|
| Schleimig, weisslich, fadenziehend | Aussen: 1 Lumen, kein Epithel. Mittlerer Teil: 2 Lumina, Plattenepithel, lymphoides Gewebe. Endstück: bis 40 Lumina, Plattenepithel, Flimmerepithel. Es handelt sich um drei Gangsysteme. Bei einem davon Schilddrüsengewebe. Follikel mit kolloidem Inhalt. | 14 Tage nach der Operation blutige Stühle. Tod nach drei Monaten an Darm-Perforation und chronischer Dysenterie. Verfasser glaubt, dass das Ausfallserscheinung sei, weil Schilddrüse hypoblastisch. |
| Schleimig, eitrig, grosse Epithelienkerne. Leukocyten. | Viele Lumina mit Flimmerepithel. Ausgehend von einem Flimmerepithelgang 2 Lumina mit Plattenepithel. Etwa 15 kolloidgefüllte Follikel mit Haufen aus kubischen Zellen. Schilddrüsengewebe. | |
| — | | — |
| Eitrig, schleimig, fadenziehend. | Cylinderepithel, Bindegewebe infiltriert. Der Gang teilt sich in viele Lumina. Flimmerepithel, Cylinderepithel, Leukocyten auf der Durchwanderung durch das Epithel. | — |
| Eiter. | | — |
| Nie Flüssigkeit entleert worden. | Keine Verwachsung mit dem Zungenbein. Plattenepithel. Unter dem Epithel reiche, kleinzellige Infiltration. | — |
| Eiter. | 2 Lumina. Hochgeschichtetes Cylinderepithel, Flimmerepithel, Plattenepithel, Bindegewebe mit Rundzellen infiltriert, Granulationen. | — |
| Fadenziehend, eitrig. | Bindegewebe mit Rundzellen infiltriert, Follikel, tiefer innen Cylinderepithel, das flimmert. Weiter aussen Plattenep. In der Nähe atrophische Schleimdrüsen. | |
| — | Mehrere Lumina. Geschichtetes Cylinderepithel, Flimmerepithel. An anderen Stellen Plattenepithel, lymphadenoides Gewebe, Follikel, Gefässe. Einige Plattenepithelnester mitten im Lymphgewebe. | Schilddrüsen-Läppchen $1^1/_2$mm groß, in der Nähe mit Kolloid und Randvacuolen. |

| Name des Autors. | Alter des Pat. | Geschl. | Fistel. | Cyste. | Seite. Verlauf. | Operation. |
|---|---|---|---|---|---|---|
| Erdheim . . . | 19 | w | 1 | - | Medial über der Incisura thyreoidea superior gegen das Zungenbein hin. | Exstirpation. |
| „ | 7 | w | — | 1 | Medial über dem Kehlkopf eine Geschwulst zu fühlen, nussgross. | Exstirpat. Abbindung des Teils, der zum Zgb. führt. |
| „ | 26 | m | — | 1 | Vor dem Zungenbein. | Bei Obduktion gefunden. |
| Ferrier . . . | — | m | 1 | — | Links und rechts, links 2 cm sondierbar, rechts kleine Einziehung der Haut und Strang bis zum Zgb , nicht mehr aktiv. | — |
| Fredet und Chevassu . | 40 | m | 1 | 1 | Medial, dicht über dem Sternum, darüber ein nussgrosser Tumor, Strang bis zum Zgb. | Exstirpation. Von der Cyste geht blinder Ausläufer hinter den Mylohyoideus. |
| „ | 42 | w | — | 1 | Etwas rechts von der Mitte in der Regio thyreo-hyoidea. | Exstirpation. Die Cyste reicht hinter das Zgb., ist aber daran nicht angewachsen, bis zur Epiglottis. |
| Germond . . | — | — | 1 | — | Links 2 cm über dem Sternoclaviculargelenk. Vorderer Rand des Sternocleidomastoideus. Federkieldicker Strang gegen das grosse Zungenbein-Horn. Rechts, 4 mm höher als links: Schwellung vom oberen Rand des Sternums bis 1 cm unter die Cartilago cricoidea. Beim Schlucken ziehen sich die Fistelöffnungen ein. | — |

| Inhalt. | Wand. | Komplikationen. |
|---|---|---|
| — | Mehrere Lumina. Geschichtetes Cylinderepithel, lymphadenoides Gewebe, Bindegewebe. | Vor und unter dem Zungenb. Schilddrüsenfollikel, dazwischen kleine epitheliale Schläuche von 10—11-schichtigem Plattenepithel, Plattenepithelnester. |
| Klare Flüssigkeit, Schleim, Ep. | Flimmerndes Cylinderepithel, Plattenep., Granulationen, Bindegewebe. An der Vorderwand der Cyste ein System von Gängen mit zweischichtigem, flimmerndem Cylinderepithel, die oben vor dem Zungenband blind endigen. | |
| | Zweischichtiges Cylinderepithel, Flimmerepithel. Der Kante des Zungenbandes entsprechend mehrere cystische Räume, mit Plattenepithel, Plattenepithelnester. | Der Proc. pyramidalis der Schilddrüse reicht bis zum Zungenbein. |
| Eitrig, schleimig, fadenziehend. Hustenanfälle beim Sondieren. | — | Erbleichen, Verlangsamung des Pulses, Arythmie beim Sondieren. |
| Schleim. | Mehrschichtiges Plattenepithel, Bindegewebe, in dem polygonale Zellen mit grossem, rundem Kern eingelagert sind. Der Ausläufer hat Flimmerepithel, Cylinderepithel, lymphoides Gewebe. Zwischen den einzelnen Lumina etwas thyreoides Gewebe mit kolloidem Inhalt. | Taubstumm. |
| Opaleszierend, fadenziehend. | Flimmerndes Cylinderepithel. Entzündliche Infiltration. Lockeres Bindegewebe mit Kapillaren. Quergestreifte Muskelfasern. | — |
| Fadenziehend, opaleszierend. Leukocyten, Staphylokokken, grosse, polymorphe Zellen mit einem kleinen Kern. | | Links taub, rechts schwerhörig. |

| Name des Autors. | Alter des Pat. | Geschl. | Fistel. | Cyste. | Seite. Verlauf. | Operation. |
|---|---|---|---|---|---|---|
| Gugenheim . | 21 | m | 1 | — | Rechts, 3 cm über dem Sternoclaviculargelenk. 2—3 cm weit aufwärts ist ein Strang fühlbar. 13,5 cm sondierbar. Die Sonde schaut 1 cm über der rechten Tonsille am med. Rand des rechten hinteren Gaumenbogens hervor. | — |
| Hacker . . . | 8 | m | 1 | — | Rechts, daumenbreit oberhalb des Sternoclaviculargelenks Innere Öffnung im hinteren Gaumenbogen. | Exstirpation und Herausziehen mit Faden. |
| „ | 18 | w | — | 1 | Med. über der Höhe des Zungenbeins, dicker Stiel zum Zungenbein. | Exstirpation. |
| Hildebrand . | 21 | — | — | 1 | Im Jugulum, wallnussgross über den Muskeln. | Exstirpation. |
| „ | — | — | — | 1 | In der Höhe der Schilddrüse über dem Sternocleidomast. und im Winkel gegen den Sternohyoideus. Oben Ampulle und Stiel gegen das Zungenbein. | Exstirpation. |
| „ | 41 | m | — | 1 | Links, hinter dem Kieferwinkel in dem unteren Teil der Parotis abgekapselt. | Exstirpation. |
| „ | 31 | m | 1 | — | Seitlich am Hals, mehrere cm sondierbar, reicht bis in die Nähe der Speiseröhre. | — |
| „ | 17 | — | 1 | — | Links, neben dem Schildknorpel, Richtung nach rechts und oben, Hyoid und Larynx. | — |
| „ | 22 | — | 1 | — | Medial, rechts am medialen Ende einer Narbe, die seitlich am Larynx verläuft, beim Schlucken nach oben gezogen. | Exstirpation. Später Kauteris. Dann Heilung. |
| „ | 13 | — | 1 | — | Medial, über dem Schildknorpel 2 cm sondierbar. | Exstirpation. Recidiv. |
| „ | 15 | — | 1 | — | Medial, unter dem Zungenbein verheilt, bildet ein kirschgrosses Geschwülstchen. Schleimhautsack 1,5 cm lang nach der Cartilago thyreoidea hin. | Exstirpation. |

| Inhalt. | Wand. | Komplikationen. |
|---|---|---|
| — | — | — |
| Schleimig, eitrig. | Kein reines Epithel, viel lymphoide Zellen. | — |
| Eiter in dem einen Hohlraum. In einem nicht kommunizierenden lagern schleimiger Inhalt und flimmernde Cylinder. | Wand des eiterführenden Kanals ist eine granulierende Abszessmembran. Wand des zweiten Hohlraums Flimmerepithel, Cylinderepithel. Darunter Lage kleiner Zellen mit grossen Kernen. Mächtige Lage lymphoider Zellen. Kernreiches Bindegewebe. Schilddrüsenfollikel mit kolloidem Inhalt. Ein Zapfen nach der Zunge hin ist von Flimmerepithel ausgekleidet. | — |
| Trüb. | Plattenepithel, Bindegewebe, Papillen nach dem Lumen, Drüsenschläuche aus grossem, kubischem Epithel mit kleinem, rundem Kern. | — |
| Verfettete Rundzellen. Detritus. | Flimmerepithel, Cylinderepithel, quergestreifte Muskelfasern, lymphadenoides Gewebe. | — |
| — | Plattenepithel, Cylinderepithel, Follikel eingestreut, rätselhafte Zellhaufen von gelbroten, je 4—5 grossen, polygonalen Zellen. | — |
| — | — | — |
| Weich, rahmartig. | — | — |
| — | Cylinderepithel, lymphadenoides Gewebe, Bindegewebe, derbes, parallelfaseriges Bindegewebe, Papillen. | — |
| — | Cylinderepithel. | — |
| Schleim. | — | — |

| Name des Autors | Alter des Pat. | Geschl. | Fistel. | Cyste. | Seite. Verlauf. | Operation. |
|---|---|---|---|---|---|---|
| Hildebrand | 35 | — | 1 | | Rechts von der Medianlinie oberhalb des Hyoids Fistelöffnung. Der Gang ist cystisch erweitert. | Exstirpation. |
| „ | 9½ | — | 1 | — | Rechts im unteren Viertel des Sterno-cleido-mast., 4—5 cm sondierbar. Muskulöser Strang zum Pharynx ziehend und in dessen Muskulatur übergehend. | Exstirpation. |
| „ | 16 | — | 1 | — | Med., unter der Incisura thyreoidea superior. Am Zungenbein vorbei bis zur Zungenbasis. | Exstirpation. |
| „ | 36 | — | 1 | — | Med., über d. Cartilago thyreoidea. Sonde bis zum Zgb.-Horn einführbar. Bei Operation an der Glandula submaxillaris abgetrennt. | Exstirpation. |
| „ | 23 | — | 1 | — | Med., etwas rechts von der Medianlinie. Fistel verzweigt sich bis gegen das Zgb.-Horn. | Exstirpation. |
| „ | 16 | — | — | 1 | Med., oberhalb des Kehlkopfes, Zungenbein-Gegend. | Exstirpation. |
| „ | 46 | — | — | 1 | Links, in der Fossa inframaxillaris vom Ansatz des Sterno-cleido-mast. bis 3 cm über Clavikel. Fluktuiert. | — |
| „ | 25 | — | — | 1 | Rechts taubeneigrosse Cyste. In der Submaxillargegend. Hohler Zapfen gegen die Pharynxwand. | Exstirpation. |
| „ | 57 | — | — | 1 | Links kindskopfgroße Geschwulst, prall elastisch. | Exstirpation. |
| „ | 53 | — | — | 1 | Links im oberen Halsdreieck. Fluktuierend. | Exstirpation. |
| „ | 26 | — | — | 1 | Rechts im suprahyoidalen Dreieck. Weiche Geschwulst. | Exstirpation. |
| „ | 27 | — | — | 1 | Links Tumor zwischen Kehlkopf, Sterno-cleido-mast. und Unterkiefer. Fluktuiert. | Exstirpation. |
| „ | 53 | — | — | 1 | Rechts unter dem Kieferwinkel. | Exstirpation. |

| Inhalt. | Wand. | Komplikationen. |
|---|---|---|
| | Plattenepithel, flimmernde Zylinder, lymphadenoides Gewebe, das Papillen macht, Bindegewebe, Muskelreste. | — |
| | Peripher.: Plattenepithel, dickes lymphadenoides Gewebe, Bindegewebe mit Blut- und Lymphegefässen, Lumina mit Zylinderepithel, Haufen von Drüsen quer geschnitten. Central: Flimmerndes Cylinderepithel, sonst wie oben. | — |
| MächtigeEpithelien u. Leukocyten. | Vielbuchtige Peripherie, Plattenepithel, Central: flimmernde Cylinder einschichtig. Beide stossen direkt aneinander. Bindegewebe, rundzellig infiltriert. Hyaliner Knorpel. An einer Stelle etwas Knochen, daneben Haufen von Hohlräumen mit kubischem Epithel voll homogenen Kolloids. | — |
| Eiter, später klares Wasser. | — | — |
| — | | — |
| Eitrig, schleimig, Eiterkörperchen, verfettete Zellen, Cholestearinkrist. | Schönes Epithel. | — |
| — | Atheromcyste. | — |
| Klare Flüssigkeit. | — | — |
| Eiterkörperchen, verfettetes Ep. | 2—3 cm dick. | — |
| Rahmartig, eiterähnlich. | Plattenepithel. Follikelartige Erhebungen. | — |
| Trüb. | Lymphdrüsen sitzen an der Wand. Plattenepithel, flimmerndes Epithel, Bindegewebe, lymphoides Gewebe. | — |
| Blutiger Eiter, Epithelien, Cholestearin. | Sechsreihiges Plattenepithel, Lymphfollikel. | — |
| Trübe, mit gelben Flöckchen. | Plattenepithel, Rund- und Spindelzellen. Lymphfollikel, kernreiches Bindegewebe. | — |

| Name des Autors. | Alter des Pat. | Geschl. | Fistel. | Cyste | Seite. Verlauf. | Operation. |
|---|---|---|---|---|---|---|
| Hildebrand . | 21 | — | — | 1 | Rechts, Regio submaxillaris. Tumor mit gr. Zungenbein-Horn verwachsen. | Exstirpation. |
| „ | 24 | — | | 1 | Links unter dem Kieferwinkel, vorn bis zum Schildknorpel, hinten bis zum Sterno-cleido-mast. | Exstirpation. |
| „ | 18 | — | — | 1 | Rechts, zwischen Schildknorpel und Zungenbein, taubeneigross, elastisch. | Exstirpation. |
| „ | 45 | — | — | 1 | Rechts, hinter dem r. Schilddrüsenlappen, wallnussgross, mit Aussackungen, die auch cystisch sind. | Exstirpation. |
| „ | 38 | | — | 1 | Rechts, unter dem Kieferwinkel bis zur Mittellinie nach vorn; durch einen feinen Kanal mit einer zweiten Cyste kommunizierend. | Exstirpation. |
| „ | 39 | — | — | 1 | Rechts oben, über Mitte nach links unten. Auf Cartilago thyreoidea und Membrana thyreo-hydoidea. | |
| „ | 34 | — | — | 1 | Rechts, vom Ohr bis 2 Finger breit über die Clavikel. | Exstirpation. |
| Jalaguier . . | 20 | m | 1 | — | Rechts, über dem Sternoclaviculargelenk, Strang bis zum grossen Zungenbein-Horn. Innere Öffnung am Gaumensegel 1 cm vom Zäpfchen über dem hinteren Gaumenbogen. | Zweimalige Exstirpation. |
| Kaatz . . . . | 23 | w | 1 | — | Medial, über dem Kehlkopf 4 cm nach rechts und hinten sondierbar. | Dreimalige Exstirpation. |
| „ | 12 | m | 1 | — | Medial. Über der Incisura thyreoidea bis zum Zungenbein ist ein Strang fühlbar. | — |
| „ | — | | 1 | — | Medial, zwischen Kehlkopf und Zungenbein. | |
| „ | 40 | m | 1 | | Rechts, zwei Finger breit über dem Sternoclaviculargelenk. Innere Öffnung auf der rechten Tonsille. Aus ihr dringt Eiter hervor. | Exstirpation. |

| Inhalt. | Wand. | Komplikationen. |
|---|---|---|
| Breiige Masse, Haare. | — | — |
| Breiige Zellreste, Cholest, | Plattenepithel, lymphoide Schicht, Bindegewebe. Innenwand mit Knötchen übersät. | — |
| Grauweisse Massen, feine Haare. | Verhorntes Plattenepithel, lymphadenoides Gewebe, Bindegewebe, Gefässe, die mit Rundzellen gefüllt sind. | — |
| Dünne Flüssigkeit, Flimmerepithel. | Einreihiges Flimmerepithel, lymphoides, adenoides Gewebe, Bindegewebe, Drüsenausführungsgänge. | — |
| Dünner Atherombrei mit Haaren. | Plattenepithel, Cylinderepithel, lymphadenoides Gewebe, Bindegewebe, Talgdrüsen. | — |
| Trüb, schleimig. | Plattenepithel, flimmernde Cylinder, durchscheinendes Bindegewebe, lymphoides Gewebe fehlt. | — |
| Dünnflüssiger Eiter. | Viele kleine, papilläre Erhebungen, aussen stellenweise Lymphdrüsen, Plattenepithel, Lymphfollikel, Bindegewebe. | — |
| — | Cylinderepithel, lymphadenoides Bindegewebe, Follikel, auf der Innenfläche zahlreiche Trabekel. | — |
| Zäh, trüb, schleimig. | — | — |
| Eiter. | — | Adenoide, hypertrophische Tonsillen. |
| Klar, fadenziehend. | — | — |
| Eiter. | Drei Partieen. Die innere: Mehrschichtiges Plattenepithel, feinfaseriges Bindegewebe. Die mittlere: Plattenepithel, lymphadenoides Gewebe, Follikel, Bindegewebe. Äusserer Teil: Wie die anderen, weniger Epithel und Drüsengewebe, Follikel, aber mehr Bindegewebe. | — |

| Name des Autors | Alter des Pat. | Geschl. | Fistel. | Cyste. | Seite. Verlauf. | Operation. |
|---|---|---|---|---|---|---|
| Koenig . . . | 29 | m | 1 | — | Rechts, eine Öffnung fingerbreit unter dem Kieferwinkel, eine zweite auf dem Boden des äusseren Gehörgangs. Operationsmodus: Ausschälung in zwei Hälften, die je bis hinter den Facialis reichen. | Exstirpation. |
| „ | 29 | w | 1 | | Links, Schildknorpelhöhe, zwischen der Medianlinie und dem Sternocleidomast. eine Öffnung. Fistel geht nach dem Raume zwischen Ring- und Schildknorpel. | Exstirpation. |
| „ | 25 | w | 1 | — | Medial. Ductus thyreo-glossus, 2 Lumina. | — |
| „ | 21 | m | 1 | — | Medial, zahllose Lumina. | Mit Zungenbeinstück entfernt. |
| „ | 8 | w | 1 | — | Medial, 3 Lumina. | Mit Resektion d. Zungenbeins. |
| „ | 35 | m | 1 | — | Medial, 2 Lumina. | 2 mal operiert. Resektion des Zungenbeins. |
| „ | 18 | m | 1 | — | Medial. | Resektion des Zungenbeins. |
| „ | | w jg. | 1 | — | Medial, 1 Gang. | — |
| „ | 12 | m | 1 | — | 2 Gänge nahe der Haut. | — |
| „ | 19 | m | 1 | — | Medial, nur bis zum Zungenbein. | — |
| „ | 17 | w | | 1 | Eine grosse, fluktuirende Stelle in der Nähe der Kropfdrüse. | |
| „ | 35 | w | 1 | — | Rechts, unten vor dem Sternocleido-mast., bis in die Tonsillarbucht, 1 Lumen. | |
| „ | 2½ | m | 1 | — | Rechts, angeboren, unterhalb des Biventer nach oben, 2 Lumina. | — |
| „ | — | — | — | 1 | Medial, über der Incisura thyreoidea. | — |
| „ | — | — | — | 1 | Am Mundboden. | — |
| „ | — | — | — | 1 | Unter dem Kinn, mit Gang nach einem seitlich gelegenen Grübchen. | — |
| „ | — | — | — | 1 | Am Mundboden. | — |

| Inhalt. | Wand. | Komplikationen. |
|---|---|---|
| Eiter und Haare. | Ohrteil: Knorpel und dermoider Charakter der Wand. Halsteil: Weich und epidermoider Charakter. | |
| — | Plattenepithel. Die Wand ist epidermoid. | Mehrfach operiert. Zusammenhang mit dem Respirationstractus, ungefähr am unteren Rande des Schildknorpels. |
| — | Flimmerepithel, Cylinderepithel, lymphadenoides Gewebe, Bindegewebe, quergestreifte Muskelfasern. | — |
| — | Cylinderepithel, 2 Lumina ohne Epithel. | — |
| — | 2 Lumina mit Cylinderepithel, eins ohne Epithel. Schleimdrüsen. | — |
| — | 1 Lumen mit flimmernden Zylindern, 1 Lumen ohne Epithel, lymphadeonides Bindegewebe, Plattenepithel im oberen Teil. | Thyreoideales Gewebe, Cyste in dem vom Ductus lingualis stammenden Teil. |
| — | 2 Lumina mit Plattenepithel, eins ohne Epithel; lymphadenoides Gewebe. | — |
| — | Ohne Epithel, degeneriertes Bindegewebe. | — |
| — | 1 Lumen mit Cylinderepithel, 1 Lumen mit Plattenepithel u. Cylinderepithel. | — |
| | 1 Lumen mit vollständiger Hautauskleidung und eins ohne Epithel. | — |
| Der Wand adhärierender Gewebspfropf. | 3—4 Lumina mit Cylinderepithel. | — |
| Blut, Eiter. | Flimmerepithel, Cylinderepithel, lymphadenoides Gewebe, quergestreifte Muskelfasern. | — |
| — | 1 Lumen mehrschichtiges Plattenepithel, 1 Lumen Cylinderepithel. | Grosse akzessorische Struma. |
| Haare. | Plattenepithel, Wand dermoider Natur, Bindegewebe. | Akzessorische Struma |
| — | Cylinderepithel, lymphadenoides Gewebe. | — |
| Haare. | Plattenepithel, Wand dermoider Natur. | — |
| — | Plattenepithel, Papillen, Bindegewebe. | — |

| Name des Autors. | Alter des Pat. | Geschl. | Fistel. | Cyste. | Seite. Verlauf. | Operation. |
|---|---|---|---|---|---|---|
| Koenig . . . | — | — | — | 1 | Am Hals. | — |
| „ | — | — | — | 1 | Tief. Cyste am Hals. | — |
| „ | — | — | — | 1 | Am Mundboden. | — |
| „ | — | — | — | 1 | Am Hals. | — |
| „ | — | — | 1 | 1 | Kiemengangcyste. | — |
| „ | — | — | 1 | 1 | Kiemengangcyste. | — |
| „ | — | — | 1 | 1 | Kiemengangcyste. | — |
| „ | — | — | 1 | 1 | Kiemengangcyste. | — |
| „ | — | — | 1 | 1 | Kiemengangcyste an der Gefässscheide. | — |
| „ | — | — | — | 1 | Kiemengangcyste an der Gefässscheide. | — |
| Lantzmann . | 4 | w | — | 1 | Links, vor dem Sterno-cleido-mast. eine wallnussgrosse Geschwulst. | — |
| „ | 2 | w | — | 1 | Links, zwischen Pharynx, Trachea und Zungenbein eine kleineiergrosse Geschwulst. | Exstirpation eines Teiles, Kauterisation des Restes mit Jod. |
| „ | 7 | m | 1 | 1 | Medial, apfelsinengrosser Tumor mitten am Hals. Nach Inzision Strang bis unter die Mitte des Zungenbeins fühlbar. 1 cm sondierbar. | Exstirpation 4½ cm lang. |
| Leegaard . . | 2 | m | 1 | — | Rechts, 2 cm über dem Sternalende der Clavicula, 5 cm sondierbar. | Trichlor-Essigs. |
| „ | 7 | w | 1 | — | Rechts, am lateralen Rande des Sterno-cleido-mast. Links am oberen Rande des sternalen Endes der Clavicula rudimentäre Fistel. | — |
| „ | 5 | m | 1 | — | Rechts, 4 cm über der Clavicula, 2 cm sondierbar, nach Injektion von Wasser bis zum Zungenbein sondierbar. | — |
| | Eltern consanguin, ev. ein 4. unter 10 Kindern auch eine rudimentäre Fistel. | | | | | |

| Inhalt. | Wand. | Komplikationen. |
|---|---|---|
| | Mit Knötchen besetzt, Cylinderepithel, viele lymphoide Follikel. | — |
| Haare. | Plattenepithel, Wand dermoider Natur, Bindegewebe. | — |
| — | Plattenepithel, Wand dermoider Natur. | — |
| — | Plattenepithel, Papillen. | — |
| — | Glatt und höckerig an abwechselnden Stellen, Plattenepithel, Wand epidermoider Natur, starke lymphadenoide Schicht. | — |
| — | Wand mit Knötchen, epidermoide Auskleidung, Follikel, starke lymphadenoide Schicht. | — |
| — | Genau wie vorher. | — |
| Haare. | Plattenepithel, Wand dermoider Natur. | — |
| — | Wie vorher. | — |
| | Wie vorher. | — |
| Schleimig, fadenziehend. | Plattenepithel, polyëdrische und kubische Zellen. | — |
| Serös, puriform. | Cylinderzellen, Bindegewebe, einige Muskelfasern. | — |
| Milchige Flüssigkeit. | Geschichtetes Plattenepithel, Bindegewebe, geschichtetes Cylinderepithel, Flimmerepithel. | Bei der Heilung bekommt Patient die Masern. |
| Trüb, grau, fadenziehend. | — | — |
| — | — | — |
| Gelbweiss, stark fadenziehend. | — | — |

| Name des Autors. | Alter des Pat. | Geschl. | Fistel. | Cyste. | Seite. Verlauf. | Operation. |
|---|---|---|---|---|---|---|
| Leegaard . . | 31 | m | 1 | — | Links, 2 cm über der Clavicula am medialen Rande des Sterno-cleido-mast., rechts 2,5 cm über der Clavicula. Lässt sich durchspritzen. Innen am hinteren Gaumenbogen hinter der oberen Hälfte der Tonsille. Bewegt sich beim Schlucken. | — |
| „ | 70 | m | 1 | — | Rechts, 3 cm unter der Clavicula, 2,5 cm sondierbar. links an entsprechender Stelle vertiefter Punkt, gerötet, feucht. | — |
| | Grossvater. | | | | | |
| „ | 7 | w | 1 | — | Links, 2 cm über der Clavicula am medialen Rande des Sterno-cleido-mast. | — |
| | Enkelin. | | | | | |
| „ | 25 | w | 1 | — | Rechts, 1,5 cm über der Clavicula am medialen Rande des Sterno-cleido-mast., 6 cm sondierbar, palpabel. | Narkose. Exstirpation auf Sonde. Die Fistel reicht ohne Lum. bis an die Pharynxwand. |
| „ | 8 | m | 1 | — | Links, 5 cm über der Clavicula am medialen Rand des Sterno-cleido-mast., 7,5 cm sondierbar, durchspritzbar, innere Öffnung am hinteren Gaumenbogen hinter der oberen Hälfte der Tonsille. | — |
| | Bruder. 4 Geschwister waren frei. | | | | | |
| „ | 6 | m | 1 | — | Links, 2 cm über der Clavicula am medialen Rande des Sterno-cleido-mast., rechts etwas höher, keine Beschwerden. | — |
| | Bruder. | | | | | |
| „ | 18 | w | 1 | 1 | Rechts, aufwärts sondierbar bis zum Zungenbein, abwärts sondierbar bis in eine Geschwulst, die das Jugulum ausfüllt. Innere Öffnung: Am Rande des hinteren Gaumenbogens hinter der Mitte der Tonsille, 15 cm lang. | Exstirpation. Wenig verwachsen. |
| | Vielleicht hatte die Mutter rudimentäre Fisteln. | | | | | |
| „ | 20 | m | 1 | — | Rechts, 5 cm über der Clavicula am medialen Rand des Sterno-cleido-mast. Darüber Tumor, 7 : 3,5 cm gross, 10 cm sondierbar. Beim Schlucken gehoben. Innere Öffnung: Scharfer Rand des hinteren Gaumenbogens am Pol der Tonsille. | Exstirpation. Eiförmiger Tumor zwischen den Carotid. |
| | Grosseltern waren Geschwisterkinder. | | | | | |

| Inhalt. | Wand. | Komplikationen. |
|---|---|---|
| Zäh, gelblich, purulent. Flimmerepithel. | — | — |
| Eitrig, fadenziehend, Rundzellen. | | — |
| Hat zeitweilg secerniert. | — | — |
| Zäh, fadenziehend. | Flimmerndes Cylinderepithel, mehrschichtiges Plattenepithel, lymphadenoides Gewebe, polynucleäre Plasmazellen, Follikel im Bindegewebe, Gefässe, Rundzellen, Schleimdrüsen, quergestreifte Muskelfasern weiter innen. | — |
| Schleimig, eitrig, graulich, Rundzellen, Gramm-positive Diplokokken. | – | Hat auf der rechten Wange einen Nävus vasculosus. |
| — | — | — |
| Rundzellen, Gramm-negative Diplokokken. | Papillen, starkgebuchtet, Plattenepithel, Cylinderepithel, flimmernde Cylinder. Nach dem Pharynx zu wieder fünfschichtiges Plattenepithel, Rundzellenschicht, Follikel, Granulationszapfen im Lumen, Bindegewebe, quergestreifte Muskeln, Schleimdrüsen. | — |
| Rahmartiger Eiter. | Papillen, gebuchtet, 4 cm vom Pharynx 2 Lumina. Plattenepithel, Cylinderepithel, flimmerndes Cylinderepithel, lymphadenoide Schicht, Follikel, fibrilläres Bindegewebe, wenig quergestreifte Muskelfasern. | Hat Chorea gehabt. |

| Name des Autors. | Alter des Pat. | Geschl. | Fistel. | Cyste. | Seite Verlauf. | Operation. |
|---|---|---|---|---|---|---|
| Leegaard . . | etwa 36 | m | 1 | — | Rechts, 1 cm über der Clavicula am medialen Rande des Sterno-cleido-mast., verfolgbar bis zum Zungenbein. Durchspritzbar. Innere Öffnung: 2 mm vom scharfen Rand des Gaumenbogens entfernt. Beim Schlucken gehoben. | - |
| „ | 9 | m | 1 | — | Rechts, 2 cm über der Clavicula am medialen Rand des Sterno-cleido-mast., 2,5 mm sondierbar. | — |
| „ | 12 | m | 1 | | Rechts, am oberen Rande der Clavicula, am lateralen Rand des Sterno-cleido-mast., 5 cm sondierbar. | Exstirpation, 12,5 cm lang |
| „ | 2 | m | 1 | — | Rechts, 2 cm über der Clavicula am medialen Rande des Sterno-cleido-mast., auf einem wallnussgrossen Tumor, 3 cm sondierbar. Innen auf papillenförmiger Erhebung auf dem hinteren Gaumenbogen. | — |
| „ | 66 | m | 1 | — | Rechts und links, 3—4 cm über der Clavicula, Sonde am hinteren Gaumenbogen zu fühlen. Links 8,5 cm lang, rechts 9,5 cm lang. | — |
| „ | 22 | m | 1 | | Medial, 10 cm über dem Brustbein. 5 mm rechts von der Mitte in einer Narbe, 2,5 cm sondierbar bis ans Zungenbein. | — |
| „ | 24 | m | 1 | — | Medial, zwischen Zungenbein und Cartilago thyreoidea. | Exstirpation, unt. Novocaïn. |
| „ | 9 | m | 1 | — | Medial, im Jugulum 2 cm vom Sternum entfernt, 1 cm sondierbar. | Exstirpation, Chloroform. Fistel setzt sich als 2 cm langer Strang fort. Recidiv. Beim 2. Male Resektion eines Stückchens vom Zungenbein. |

| Inhalt. | Wand. | Komplikationen. |
|---|---|---|
| Rundzellen, grosse, flache Epithelien. | | — |
| — | | — |
| Rundzellen, Streptokokken. | Buchtig, kleine Nebenlumina, mehrschichtiges Plattenepithel, Cylinderepithel (flimmernd), lymphadenoides Gewebe, Follikel, Durchwanderung von Leu ocyten, Bindegewebe, quergestreifte Muskelfasern, nach innen zu dicker, Schleimdrüsen 8 cm in der Tiefe. | — |
| Eiter, grüngelb. | | Etwas kurzes Zungenbein. Auricularfistel. |
| — | Epitheldefekt, kubische Zellschicht. Plattenepithel (?), Cylinderepithel (?), Rundzellenschicht, Zapfenbildung, fibrilläres Bindegewebe. Weit innen quergestreifte Muskelfasern und Schleimdrüsen. | Dieser Fall ist ein Sektionsbef. von einem lange aufgehobenen Präparat. |
| Epithelien, Rundzellen. | — | Fistel zeigte sich zuerst nach einer Infektion der Hand. |
| Gelber, zäher, schleimgemischter Eiter. | Spaltförmiges, buchtiges Lumen, dünnes Plattenepithel, das sich in die Unterlage einstülpt, Cylinderepithel mit undeutlichen Flimmercilien, Bindegewebe, Rundzellen, Gefässe, Fett. | — |
| | Lumen sehr buchtig, 2—3 schichtige Cylinderepithelien, mehrere Lumina, Rundzellen, zellarmes Bindegewebe, im oberen Strange weder Drüsen noch Epithel. | — |

| Name des Autors. | Alter des Pat. | Geschl. | Fistel. | Cyste. | Seite. Verlauf. | Operation. |
|---|---|---|---|---|---|---|
| Leegaard . . | 5½ | — | 1 | — | Medial, in der Mittellinie und Höhe der Cartilago cricoidea, kammförmiger Hautlappen, darunter Öffnung, Richtung nach oben. Eine 2. Öffnung gerade über dem Jugulum. | Exstirpation. |
| Levinstein . . | 25 | w | 1 | — | Links, vorderer Gaumenbogen, ½ cm lateral von der Mitte desselben, 2 cm weit nach medial und nach oben sondierbar. | — |
| Matti . . . . | 5 | m | 1 | — | Medial, zwischen Zungenbein und oberem Schildknorpelrand, 1 cm sondierbar, durchspritzbar. | Exstirpation mit Resektion des Zungenbeins bis zum Foramen coecum. |
| Mavrojannis& Cosmettatos . | 14 | w | 1 | | Medial, 2 Finger über dem Jugulum, Strang hinter das Zungenbein, 3 cm sondierbar, durchspritzbar. | Exstirpation, 5 cm lang. Der Rest wird gekautert. |
| Nieny. . . . | 2 | w | 1 | — | Rechts, 2 cm über dem Sternoclaviculargelenk. | Exstirpation. |
| Rastouil . . . | 58 | w | — | 1 | Medial, sitzt auf dem Zungenbein fest, Fortsetzung hinter dem Zungenbein. | — |
| Riche . . . . | 32 | m | — | 1 | Rechts, in der Gegend des Zungenbeins eine hühnereigrosse Geschwulst, die bis zur Mittellinie reicht. Beim Schlucken bewegt. Bleistiftdicker Fortsatz zum Zungenbein, wo er 1 cm lang adhäriert. | Exstirpation bis ans Zungenbein. |
| Rösler. . . . | 21 | m | 1 | | Rechts und links, in Höhe des Schilknorpelrandes am vorderen Rand des Sterno-cleidomast. Rechts 2,5 cm sondierbar, links 2 cm sondierbar. | — |

| Inhalt. | Wand. | Komplikationen. |
|---|---|---|
| — | Plattenepithel, leicht verhornend. | — |
| — | — | — |
| Eiter, später klar und fadenziehend. | Von einer direkt hinter dem Eingang liegenden Cyste geht ein bindegewebiger Strang zum Processus pyramidalis. In seiner Nachbarschaft junge Schilddrüsenläppchen. Hinter dem Zungenbein mehrere Lumina, Plattenepithel, mehrschichtiges Pattenepithel, Cylinderepithel, flimmerndes Cylinderepithel, lymphadenoides Gewebe, Bindegewebe. | — |
| Schleimig, eitrig. | Kanal hat oben 1, mitten 3 und unten wieder 1 Lumen. Mehrere blind endigende Ausstülpungen. Flimmerepithel, Cylinderepithel Becherzellen, lymphadenoides Gewebe, Follikel, Bindegewebe, ein Fibrinpfropf im Lumen auf dem Wege der Organisation. | — |
| Eiterähnliche, polynucleäre Leukocyten und Epithelien. | Cylinderepithel, lymphadenoides Gewebe, Follikel, quergestreifte Muskelfasern, Bindegewebe, Gefässe, Flimmer- und Becherzellen, Schleimdrüsen. Weiter innen: Plattenepithel, Hornperlen, Talgdrüsen. | — |
| Wie purée de châtaigne. | Viele Gefässe in der Wand, geschichtetes Epithel. An anderen Stellen 5—6 Zellenlagen. Oberste Schicht verhornt, faseriges Bindegewebe. | — |
| Fadenziehend, opaleszierend. | Mehrschichtiges Epithel. Die tiefste Schicht cylinderartig. Nach der Oberfläche zu Malpighischer Typ. | — |
| Links klarer, fadenziehender Schleim, rechts Schleimfäden und Plattenepithel. | — | |

| Name des Autors. | Alter des Pat. | Geschl. | Fistel. | Cyste. | Seite. Verlauf. | Operation. |
|---|---|---|---|---|---|---|
| Rösler . . . | 13 | w | 1 | — | Rechts, über Sternoclaviculargelenk ein pigmentiertes Fleckchen, aus dem Schleim gedrückt werden kann. | |
| „ | 9 | m | 1 | — | Rechts und links; links 3 cm über dem Claviculargelenk am medialen Rande des Sterno-cleido-mast. 1 cm weit ein Strang zu fühlen. Rechts 3,5 cm über dem Claviculargelenk; 4 cm nach oben ein dickerwerdender Strang zu fühlen. | — |
| Rosenbaum . | 19 | m | 1 | — | Sektionsbefund: 5 cm unter dem Zungenbein rechts und links am medialen Rande des Sterno-cleido-mast. Am Lebenden 1 cm weit sondierbar; links innere Öffnung: am unteren, hinteren Ende der Tonsille, rechts innere Öffnung: am unteren, hinteren Ende der Tonsille. | — |
| Sachs . . . . | 25 | w | 1 | — | Links, unter dem Unterkieferwinkel, vor dem Sterno-cleido-mast. ein Tumor. | Exstirpation gelingt nicht ganz wegen Mürbheit der Wand. |
| „ | 37 | w | — | 1 | Links, von der Verlängerung der Pupillarlinie bis zum hinteren Rand des Sterno-cleido-mast. frei verschiebliche faustgrosse Geschwulst. | — |
| „ | 19 | m | — | 1 | Anschwellung in der linken Fossa supraclavicularis, fluktuierend, weich elastisch. | Ausschälung durch Trennung eines nach hinten gerichteten Stieles. |
| „ | 21 | m | | 1 | Links, hinteren Teil der linken Maxilargegend einnehmende Geschwulst. Haut nicht adhärent. | Exstirpation. |
| „ | 37 | m | | 1 | Medial, im Jugulum hühnereigrosse Geschwulst, Haut nicht adhärent, Fortsatz nach rechts zwischen die vom Sternum zum Zungenb. ziehenden Muskeln. | Exstirpation. |

| Inhalt. | Wand. | Komplikationen. |
|---|---|---|
| Schleim. | | — |
| Links Schleim, rechts Schleim und Eiter, Plattenepithel. | — | — |
| -- | Geschichtetes Plattenepithel. | Verbildungen an beiden Ohrmuscheln. |
| Rahmiger Eiter. | — | Rudimentäres Trommelfell, links Taubheit. Auffällige Enge des Meatus acusticus. |
| Weisslich, trübe, Plattenepithel, Fettkörnchen, Cholestearin. | Makroskopisch ebensogut Endothel wie Epithel. Dünner, bindegewebiger Balg. Innen stecknadelkopfgrosse, gelbrötliche, transparente Knötchen. | |
| — | Durchscheinende Wand. | — |
| Körnchenkugeln, Eiterkörperchen, Plattenepithel, Lymphozyten. | Die Wand zeigt ein Trabekelsystem und viele kleine flottierende Papillen. Geschichtetes Plattenepithel. Oberste Schicht kernlos. Kubisches Epithel. Tieferliegendes Cylinderepithel, lymphadenoides Gewebe, Follikel, Bindegewebe. | Eine haselnussgrosse Lymphdrüse sitzt auf der Cystenwand. |
| Weisslich, trübe, schleimig, fadenziehend, Rundzellen, Lymphozyten, cylinderartige Zellen, Flimmerepithel. | Kernloses Plattenepithel, Plattenepithel, polyëdirsche Zellen ohne Riffel. | -- |

| Name des Autors. | Alter des Pat. | Geschl. | Fistel. | Cyste. | Seite. Verlauf. | Operation. |
|---|---|---|---|---|---|---|
| Sachs . . . . | 12 | m | 1 | — | Rechts, vorderer Rand des Sterno-cleido-mast. In der Höhe des Ringknorpels 7 cm aufwärts sondierbar. Bei der Operation bis hinter die Mandel verfolgbar. | Exstirpation unvollständig. |
| Schlange . . . | — | m | 1 | — | Seitlich, im unteren Drittel des Halses. | Exstirpation mit der Schleimhaut der Tonsille. |
| „ | in den Zwern | m | 1 | — | Medial, vor dem Schildknorpel. Vor und hinter dem Zungenbein kirschgrosse Geschwülste. Zur Schleimhaut der Zungenwurzel. | Exstirpation mit einem Stückchen Zungenbein. |
| Sultan . . . . | 22 | w | — | 1 | Rechts Regio submaxillaris. | Exstirpation. |
| „ | 27 | m | — | 1 | Links, etwas links von der Medianlinie zwischen Kehlkopf und Sterno-cleido-mast., nicht schluckbeweglich. | Exstirpation. |
| „ | 24 | m | — | 1 | Links, unter dem Kieferwinkel, zum Teil unter dem Sterno-cleido-mast. | Exstirpation. |
| „ | 49 | m | — | 1 | Unter dem linken Kieferwinkel. | Exstirpation. 1. Incision am hinteren Rand des Sterno-cleido-mast. 2. Exstirpation. |
| „ | 44 | m | — | 1 | Links, zwischen Ohrläppchen und Masseter, Processus mastoideus und Kieferwinkel. | Exstirpation. Stark verwachsen. |
| „ | ½ | w | — | 1 | Rechts, unter dem Kieferwinkel, reicht bis auf die linke Seite. | Exstirpatoin ergibt Lymphangiom. |
| „ | 56 | m | — | 1 | Links, unter dem Unterkieferkörper, vorn bis zur Medianlinie, hinten bis über den Sterno-cleido-mast., nach unten bis zur Mitte des Sterno-cleido-mast. | Stumpfe Exstirpation, Strang nach dem Processus styloideus. |

| Inhalt. | Wand. | Komplikationen. |
|---|---|---|
| Erst trübe, weissliche Flüssigkeit, später auf Druck klare, schleimige. | Lymphadenoides Gewebe, aussen etwas Bindegewebe, kein Epithel, Follikel. | — |
| — | Cylinderepithel, lymphadenoides Gewebe quergestreifte Muskelfasern, Follikel. | — |
| — | Sehr viele Lumina, fibröses Gewebe. | — |
| Plattenepithel, Cholestearin in einem gelblichen Brei. | Aufliegende Lymphdrüsen, Plattenepithel, lymphadenoides Gewebe, Follikel, Epithelnester von conzentrischer Schichtung, die vielleicht nur durch das lymphadenoide Gewebe abgesprengt wurden. | — |
| Atheromatös. Lanugo, Plattenepithel, Haare. | Plattenepithel, verhorntes Plattenepithel, Papillen, im Bindegewebe Schweiss- und Talgdrüsen, glatte Muskelfasern. | |
| Probepunktat., rötlich, wie dünner Eiter. | Plattenepithel, Papillen, Bindegewebe, lymphadenoides Gewebe, Bindegewebe. | — |
| Atheromatös. Plattenepithel Cholestearin. | Dunkel, gelbbraun, Papillen, Follikel, Plattenepithel, lymphadenoides Gewebe. | — |
| — | Plattenepithel, flimmerndes Cylinderepithel, lymphadenoides Gewebe, Bindegewebe, Granulationsgewebe. | — |
| Lymphocyten, fibrinöse Massen. | Wände der einzelnen Cystchen: Endothel, Bindegewebe, glatte Muskelfasern, Lymphgefässe, die gefüllt sind. | Glandula submaxillaris muss mitentfernt werden, weil das adenoide Gewebe tief in sie eingewuchert ist. |
| Plattenepithel und spindelige Zellen, wasserkl. Flüssigkeit. | Endothel., Lymphdrüsengewebe. Das dazwischenliegende Bindegewebe ist von myxomatösem Charakter. Enthält Riesenzellen mit vielgestaltigen, zahlreichen Kernen. | — |

| Name des Autors. | Alter des Pat. | Geschl. | Fistel. | Cyste. | Seite. Verlauf. | Operation. |
|---|---|---|---|---|---|---|
| Sultan . . . | 13 | m | 1 | — | Links, 2 Finger über dem Sternoclaviculargelenk, stecknadelkopfgrosse Fistelöffnung, Sonde 1/2 cm tief nach links hinten oben. | Präparation des Ganges. Abreissen dicht am Pharynx. Unmittelbar danach speit Patient blutigen Schleim. |
| | Vater und jüngerer Bruder zeigen dieselbe Abnormität. | | | | | |
| „ | 20 | m | 1 | — | Medial, dicht über dem Sternum, bis zum Zungenbein sondierbar. | Exstirpation mit einem Stückchen Zungenbein. |
| „ | 34 | w | 1 | — | Medial, bis zum Zungenbein. | Exstirpation, 2 mal Recidiv. |
| „ | 21 | m | 1 | — | Medial, 3,5 cm links von der Medianlinie in Schildknorpelhöhe, Eingang nicht sondierbar, weil zu eng. | Exstirpation bis zur Zungenwurzel. |
| „ | 26 | m | — | 1 | Medial, in der Fossa jugularis. | Exstirpation. |
| „ | 64 | m | — | 1 | Medial, zwischen Kehlkopf und Zungenbein prallelastisch. | Exstirpation. |
| „ | 36 | m | | 1 | Rechts, unter dem Unterkieferwinkel. | Exstirpation. Liegt den Halsgefässen auf. |
| „ | 5 | m | — | 1 | Medial, über dem Zungenbein. | Exstirpation. Haftet am Zungenbein. |
| Sulicka . . . | 5 1/2 | w | 1 | — | Medial, reicht hinter das Zungenbein | Exstirpation. |
| „ | 13 1/2 | m | 1 | — | Medial, etwas unter dem Hyoid. Strang zum Zungenbein hin, hängt an der hinteren Wand des Hyoids an. | Exstirpation. |
| „ | 10 | m | 1 | — | Medial, über dem Zungenbein bis zur hinteren Wand des Zungenbeins. | Exstirpation. Recidiv. |

| Inhalt. | Wand. | Komplikationen. |
|---|---|---|
| Secerniert Schleim. | Peripherie: 1½ cm weit Plattenepithel, dann flimmernde Cylinder, lymphadenoides Gewebe, im Bindegewebe quergestreifte Muskelfasern, die teilweise embryonal geblieben sind. Sarkoblasten. | — |
| Secerniert Eiter und Slcheim. | Peripherie: Plattenepithel, dann zweischichtiges Flimmerepithel, faltige Einsenkungen. Tiefer innen fehlt das Epithel. Statt dessen Granulationsgewebe. Oberhalb des Zungenbeins 3 Kanäle, von denen einer Plattenepithel enthält, 2 enthalten Flimmerepithel. Schilddrüsenfollikel, die mit Colloid gefüllt sind. Schleimdrüsenähnliche Gebilde. | — |
| Eiter. | Peripherie: Plattenepithel, dann Flimmerepithel, Falten, Bindegewebe, colloidgefüllte Schilddrüsenfollikel. | — |
| Eiter und Schleim. | Dicht am Zungenbein Flimmerepithel, weiter oben gleichweites Lumen, aber keine Epithelreste. | — |
| Milchige Flüssigkeit, flimmerndes Cylinderepithel. | Einreihiges, flimmerndes Cylinderepithel. Darunter einreihiges kubisches Epithel. | — |
| Blutige, grauliche Flüssigkeit. | Flimmerepithel. Darunter flaches Epithel. Schilddrüsenfollikel im lockeren Bindegewebe, Colloid enthaltend. | — |
| Wasserklare Flüssigkeit, Endothelien. | Viele kleine Cystchen mit Endothelbelag. Dazwischen Lymphdrüsengewebe. | — |
| Dünnflüssiger, gelblicher Brei, Plattenepithel. | Verhorntes Plattenepithel, Plattenepithel, derbes Bindegewebe, Schleimdrüsen, quergestreifte Muskelfasern. | — |
| Schleimig, klar. | 1 Lumen, Plattenepithel, darunter Cylinderepithel, zellreiches Bindegewebe. | — |
| Schleimig. | Flimmernde Cylinder, Becherzellen, Granulationsmassen. | — |
| — | Ein Knäuel von Kanälchen mit einreihigem Cylinderepithel. Nach dem Recidiv: Narben, Bindegewebe ohne jedes Lumen und Epithel, Schweissdrüsen und Haarfollikel. | — |

| Name des Autors. | Alter des Pat. | Geschl. | Fistel. | Cyste. | Seite. Verlauf. | Operation. |
|---|---|---|---|---|---|---|
| Sulicka . . . | 2 | m | 1 | — | Medial, vor der Cartilago thyreoidea, 2 cm sondierbar. Bis 1 cm über dem Jugulum. Wand sehr dünn, der Kanal führt ins prästernale Zellgewebe. | Exstirpation. |
| „ | 7½ | w | — | 1 | Medial, zwischen der Cartilago thyreoidea und Zungenbein, mit dem Larynx beweglich. Haselnussgrosse Geschwulst. | Exstirpation. |
| „ | 14½ | w | — | 1 | Medial, zwischen Zungenbein, den beiden Sterno-cleido-mast. und Jugulum grosse Geschwulst. Hängt mit der Thymuskapsel zusammen, die bei der Opertion eröffnet wird. | Exstirpation. |
| „ | 7 | m | — | 1 | Medial, 3 Finger breit über dem Jugulum fluktuierende Geschwulst, haselnussgross, Strang zur Hinterseite des Zungenbeins, beim Schlucken beweglich. | Exstirpation. |
| „ | 15½ | w | 1 | 1 | Medial, direkt über dem Jugulum Geschwulst. Führt hinter das Zungenbein. Früher einmal bei Jodeinspritzung Jodgeschmack im Pharynx. | Einschnitt. Verschwinden der Symptome. |
| „ | 5 | w | 1 | — | Medial, 3 cm über dem Sternoclaviculargelenk. Am medialen Rande des Sterno-cleido-mast. Links nur noch ein Fleckchen der Haut. | Exstirpation. |
| „ | 22 | w | — | 1 | Rechts, in der Regio submaxillaris orangengrosse Geschwulst | Exstirpation. |
| Wilmanns . . | 6 | w | 1 | — | Medial, zwischen Zungenbein und Kehlkopf Strang zum Zungenbein. Innere Öffnung: Foramen coecum. | Exstirpation bis zum Foramen coecum. |

| Inhalt. | Wand. | Komplikationen. |
|---|---|---|
| — | — | Kränklich seit dem 4. Monat. Cloisonnement de l'anus. |
| — | Wand dermoid. Plattenepithel, einige Haarfllikel. | — |
| Eiter. „Semblable à de la crême au chocolat." | Cylinderepithel. Die Wand ist übersät mit glandulären Divertikeln, die mit Cylinderepithel und Becherzellen ausgekleidet sind. Glatte Muskelfasern. Gefässreiches Bindegewebe | — |
| Schleimig, eitrig. | 1 Lumen. | Mit Fistel hinter dem linken Ohr geboren. |
| — | — | — |
| Eiter. | Plattenepithel, geschichtet, 10—12 reihig, adenoides Gewebe, Bindegewebe mit Arterien, Venen, Nerven, glatten Muskelfasern, Schleimdrüsen. | — |
| Ölige Flüssigkeit, Epitheldetritus. | Plattenepithel. Tiefer innen cylindrische und polyëdrische und Zellen. | — |
| — | Peripherie: Epithelloser Gang, in Granulationen liegend. Central: 3 Lumina, später 1 Lumen, dann mehrschichtiges Epithel. | Knorpel a. Zungengrund. Typisches Schilddrüsengewebe. |

### Verhältnis der Anzahl der angetroffenen Cysten zu der gefundenen Fisteln.

Im Ganzen wurden 66 Cysten und 89 Fisteln angetroffen. Es befanden sich unter dem Material dieser Zählung 8 Fälle, die ebenso gut als Cysten wie als Fisteln gerechnet werden konnten. Diese Zahlen seien nur der Vollständigkeit halber angegeben.

### Auftreten in Bezug auf das Alter der Patienten.

Da das Auftreten von Fisteln oder Cysten oder vielmehr der auf sie aufmerksam machenden Beschwerden zu einer bestimmten Lebenszeit von Dingen abhängt, über die man garnichts erfahren kann, halte ich die Frage danach für ziemlich unwichtig. Ich gebe deshalb nur der Vollständigkeit wegen die Anzahl der Erkrankungsfälle nach Dezennien geordnet.

Es wurden beobachtet:

| | | |
|---|---|---|
| im 1. | Dezennium: | 28, |
| „ 2. | „ | 29, |
| „ 3. | „ | 35, |
| „ 4. | „ | 19, |
| „ 5. | „ | 9, |
| „ 6. | „ | 4, |
| „ 7. | „ | 2, |
| „ 8. | „ | 1, |
| „ 9. | „ | 0 Fälle, |

woraus sich ein leichtes Steigen der Häufigkeit des Auftretens bis zum 3. und von da ab ein ständiges Fallen bis zum 9. Dezennium ergibt. Vom 3. zum 4. Dezennium findet bereits ein Sturz auf die Hälfte der Fälle statt. Nicht angegeben war das Alter in 20 Fällen.

### Art der Operation.

Operiert wurden im Ganzen 96 Fälle. Nicht operiert 50. Einmal wurde die Missbildung bei einer Obduktion entdeckt. Die Frage nach der Zweckmässigkeit der einzuschlagenden Operationsmethode scheint praktisch längst gelöst zu sein, indem

96 mal excidiert und nur 1 mal mit Trichloressigsäure geätzt wurde. Wie im einzelnen Falle operiert werden muss, hat nur der Operateur zu entscheiden.

**Inhalt.**

| | |
|---|---|
| trüb 7, | klar 9, |
| fadenziehend 16, | opaleszierend 3, |
| trüb mit gelben Flocken 1, | milchig 2, |
| rahmartig 2, | gelblicher Brei 3, |
| Atherombrei 5, | wie purée de châtaigne 1, |
| semblable à de la crême au chocolat 1, | Detritus 1, |
| seröse Flüssigkeit 1, | Schleim 27, |
| Eiter 39, | Blut 3, |
| verfettete Zellen 5, | spindlige Zellen 1, |
| Polymorphe 2, | Rundzellen 7, |
| Lymphozyten 2, | Epithelien 16, |
| flimm. Zylinder 4, | Leukocyten 6 (wenigstens nur 6 mal mikroskopisch untersucht), |
| Endothelien 1, | fibrinöse Massen 1, |
| Lanugo 1, | Haare 9, |
| Körnchenkugeln 1, | Cholestearin 6, |
| Kokken 5: Streptokokken 1, Staphylokokken 1, Grammpositive Kokken 1, Grammnegative Kokken 1, Kokken 1. | |

Am häufigsten findet sich im Inhalt der Cysten und Fistelgänge Eiter (39), was vielleicht darin seine Erklärung hat, dass eben im Zustande einer Entzündung die Fistel besondere Beschwerden macht und der Patient dann besonders oft den Arzt aufsucht Nach Eiter fand sich Schleim am häufigsten (27), sodass man Leegaards Ansicht, ihn als diagnostisches Hilfsmittel zu benutzen, dadurch gestützt sieht. 16 mal war die Inhaltsflüssigkeit fadenziehend. Ferner fanden sich alle Zellelemente, die bei der Entwicklung von Haut und Schleimhaut in Frage

kommen. Lanugo (1) und Haare, die 9 mal gefunden worden, finden sich in Dermoidcysten, auch ohne dass sie gerade Kiemengangcysten zu sein brauchen.

**Komplikationen.**

| zufällige: | angeborene: |
|---|---|
| (1) Masern während der Heilung (med.). | (1) Fistel hinter dem linken Ohre (med.). |
| (1) 14 Tage nach Operation blutige Stühle und Tod nach 3 Monaten an Darmperforation und chron Dysenterie. Verfasser (Blecher) glaubt, dass das Ausfallserscheinungen seien, weil die Schilddrüse hypoblastisch war. | (1) Kränklich seit dem vierten Lebensmonat und cloisonnement de l'anus (med.). |
| | (1) Links taub, rechts schwerhörig. (Fistel rechts und links.) |
| (1) Haselnussgrosse Lymphdrüse sitzt auf der Cyste. | (1) Rudimentäres Trommelfell, links. Auffällige Enge des Meatus acusticus externus (med. Fistel). |
| (1) Der Wand adhärierender Gewebspfropf. | (1) Verbildungen an beiden Ohrmuscheln. (Fistel rechts und links.) |
| (1) Thyreoideales Gewebe, Cyste in dem vom Ductus lingualis stammenden Teil. | (1) Accessorische Struma (med. Fistel). |
| (1) Beim Sondieren: Erbleichen, Verlangsamung des Pulses und Arythmie. | (1) Accessorische Struma (Fistel rechts). |
| | (1) Zusammenhang mit dem Respirationstraktus ungefähr am unteren Rande der Cartil thyreoidea. (Fistel links.) |
| | (1) Patient hat Chorea gehabt. (Fistel rechts.) |
| | (1) Patient hat auf der rechten Wange einen Nävus vasculosus. (Fistel links.) |
| | (1) Taubstumm (med.). |

Über die zufälligen Komplikationen ist der einfachen Aufzählung wenig hinzuzufügen.

Ob Blecher mit seiner Ansicht, dass ein Tod an Darmperforation von einer hypoblastischen Schilddrüse abhängen könne, recht hat, lässt sich nicht entscheiden.

Das Erbleichen und die Pulsverlangsamung, allenfalls auch die Arythmie bei der Sondierung einer lateralen Fistel werden genügend erklärt durch die Annahme einer Vagusreizung. Da der Vagus der Hemmungsnerv des Herzens ist, muss eine Reizung desselben Pulsverlangsamung und durch das plötzliche Absinken des Blutdrucks auch Erbleichen hervorrufen.

Bei Betrachtung der angeborenen Komplikationen fällt sofort die Häufigkeit von Störungen irgendwelcher Art an den Ohren auf, sei es nun, dass es sich um Schwerhörigkeit, Taubheit, Taubstummheit, Verbildungen an den Ohrmuscheln oder Fistelbildung m Bereiche der ersten Kiemenspalte handle. Solche Störungen können ebenso gut bei medialen wie bei lateralen Halsfisteln nebenbei bestehen. Auch accessorische Struma fand sich bei beiden Arten von Fisteln je 1 mal. Schilddrüsengewebe am Zungengrund ist aus der Entwicklungsgeschichte des Ductus thyreoglossus leicht zu verstehen. Die Beziehungen zwischen Chorea, Nävus, allgemeiner Schwächlichkeit und den Missbildungen am Halse sind zu lockere, als dass man sie wissenschaftlich einwandfrei verwerten könnte.

**Verteilung der Anomalien auf Seiten und Mitte des Halses, sowie auf die beiden Geschlechter.**

| | | | |
|---|---|---|---|
| Unbrauchbar für die Statistik sind (weil Geschlecht und Lage nicht angegeben) . . . . . | | | 15 |
| Nur für Verteilung auf Geschlechter zu zählen sind: | männlich . . . . . | 3 | |
| | weiblich . . . . . | 1 | |
| | | | 4 |
| Doppelseitig sind: | männlich . . . . . | 8 | |
| | weiblich . . . . . | 2 | |
| | ungenannten Geschlechts . . | 1 | |
| | | | 11 |

| | | | |
|---|---|---|---|
| Medial sind: | männlich . . . . . | 31 | |
| | weiblich . . . . . | 16 | |
| | ungenannten Geschlechts . . | 9 | |
| | | | 56 |
| Rechtsseitig sind: | männlich . . . . . | 17 | |
| | weiblich . . . . . | 8 | |
| | ungenannten Geschlechts . . | 11 | |
| | | | 36 |
| Linksseitig sind: | männlich . . . . . | 10 | |
| | weiblich . . . . . | 8 | |
| | ungenannten Geschlechts . . | 7 | |
| | | | 25 |

| | | |
|---|---|---|
| Überhaupt rechtsseitig . . . . . | 36 | |
| Überhaupt linksseitig . . . . . | 25 | |
| Überhaupt seitlich und zwar einseitig . | 61 | |
| Überhaupt medial . . . . . | 56 | |
| Dazu kommen 22 = 2 mal 11, die doppelseitig sind, = seitlich überhaupt . . . . . | 83 | |
| Überhaupt männlich . . . . . | 69 | |
| Überhaupt weiblich . . . . . | 35 | |
| (also fast nur ½ mal soviel) | | |
| Ungenannten Geschlechts . . | 28 | |
| Dazu kommen die oben genannten . . . . . | 15 | |
| | | 43 |

Zählt man die doppelseitigen Fisteln oder Cysten mit zu den einzelnen Seiten, so stellt sich die Zahl der rechtsseitigen Anomalieen auf 47, die der linksseitigen auf 36, was ein Überwiegen der Erkrankung der rechten Seite um etwas mehr als ⅕ über die der linken Seite ausmacht. Insgesamt waren 83 seitliche 56 medialen Anomalieen gegenüberzustellen, was fast genau dem Verhältnis von 3 : 2 entspricht.

Bei den medialen und den rechtsseitigen Fällen überwiegt die Zahl der Erkrankung bei Männern über die bei Frauen bedeutend. Weniger ist das der Fall bei den linksseitigen. Im

Ganzen waren 69 Männer gegenüber 35 Frauen betroffen. Es fehlte also nur ein Fall, und es wären genau doppelt soviel Männer erkrankt als Frauen. Das Geschlecht ist im Ganzen bei 43 Fällen nicht genannt. Diese Zahl, die etwa $^2/_7$ (42 wäre genau $^2/_7$ von 147) von den 147 bearbeiteten Fällen ist, würde eventuell schon eine deutliche Verschiebung in der Verteilung auf die Geschlechter hervorrufen können, wenn das Geschlecht bei den 43 Fällen angegeben wäre.

## Ergebnisse der Auszählung der Tabelle.

### Lage der Cysten.

Die Grösse schwankt von Bohnen- bis Kindskopfgrösse; sie ist im Ganzen 12 mal erwähnt. — Über den Härtegrad gegenüber dem palpierenden Finger ist 9 mal etwas erwähnt:

| | |
|---|---|
| Fluktuierend | 3 lat. |
| Weich | 2 lat. |
| Elastisch | 2 lat. |
| Prall elastisch | 2 lat. |
| Mit andern Cysten communicierend | 2 lat. |
| Aus vielen einzelnen Cysten bestehend | 2 lat. |
| Verwachsung mit dem Zungenbein | 1 lat. |

### Lage des cystischen Tumors.

| | | |
|---|---|---|
| In der Parotis | 1 lat. | |
| „ „ Regio submentalis | 1 lat. | |
| Im suprahyoidalen Dreieck | 2 lat. | |
| In der Regio hyoidea | 2 lat., | 4 med. |
| „ „ „ subhyoidea | | 1 med. |
| „ „ „ laryngea | | 3 med. |
| „ „ „ thyreoidea | 3 lat. | |
| „ „ „ suprasternalis | | 2 med. |

| | | |
|---|---|---|
| In der Fossa jugularis . . . . . | 1 lat. | |
| „ „ Regio submaxillaris . . . . . | 9 lat. | |
| „ „ Fossa retromandibularis . . . . . | 2 lat. | |
| „ „ Fossa carotica . . . . . | 8 lat. | |
| Zwischen Kehlkopf, Sterno-cl. und Unterkiefer . | 1 lat. | |
| Unter dem Kieferwinkel . . . . . | 4 lat. | |
| Den vorderen Rand des Sterno-cl. entlang . . . | 1 lat. | |
| In der Regio sterno-cleido-mastoidea . . . . . | 3 lat. | |
| „ „ Fossa supraclavicularis . . . . . | 1 lat. | |
| Am Halse schlechthin . . . . . | 3 lat. | |
| Schlechthin als Kiemengangscyste bez. . . . . | 4 lat. | |
| Zwischen Pharynx, Trachea und Zungenbasis lag | 1 lat. | |
| Einen Strang gegen den Pharynx hin sandte . . | 1 lat. | |
| Einen Strang gegen das Zungenbein hin wiesen auf | 8 lat. | |
| Einen Fortsatz nach rechts zwischen die vom Sternum zum Zungenbein ziehenden Muskeln zeigte . . . . . | 1 lat. | |
| Zusammenhängend mit der Thymuskapsel war . | | 1 med. |

Über die Lage des Tumors ergibt sich also bei Cysten Folgendes:

Laterale Cysten bieten am häufigsten Tumoren in der Regio submaxillaris dar (9), beinahe ebenso häufig in der Fossa carotica (8). Danach folgen Tumoren unter dem Kieferwinkel (4) und ebenso oft in noch zwei andern Regionen vorkommende (je 3), nämlich in der Regio thyreoidea und der Regio sterno-cleido-mastoidea. Über die Lage des Tumors in weniger oft in Betracht kommenden Regionen vergleiche die Tabelle: Lage der Cysten.

Die Tumoren der medialen Cysten liegen der Häufigkeit ihres Vorkommens nach geordnet wie folgt:

Am meisten (4 mal) in der Regio hyoidea. Gleich oft in der Fossa jugularis und dann mit stetig abnehmender Häufigkeit in der Regio laryngea, der Regio suprasternalis und der Regio subhyoidea.

Aus kleinen Cystchen zusammengesetzte Cysten kommen relativ selten vor, ebenso solche, die mit andern communicieren.

Der 8 mal erwähnte Strang gegen das Zungenbein hin, den die Cysten aussenden, entspricht ziemlich genau dem gewöhnlichen Verlaufe der Fistelgänge, die dann entweder nicht ganz bis zur Tonsillarbucht ausgebildet waren, oder bei der Operation wegen des von da ab zu Klein- bezw. Mikroskopischwerdens des Lumens nicht weiter verfolgt werden konnten.

**Lage der äusseren Öffnung der Fisteln und ihr weiterer Verlauf. Lage der inneren Öffnung.**

| | | |
|---|---|---|
| Nicht sondierbar wegen der Enge der äusseren Öffnung war | 1 lat. | |
| Nach Injektion von Wasser weiter als vorher zu sondieren war | 1 lat. | |
| Bis zum Zungenbein sondierbar war | | 1 med. |
| Mehrere cm sondierbar waren | 3 lat. | |
| Sondierbar mit in Zentimetern angegebener Tiefe des sondierten Lumens waren: | | |
| 0,5 cm | 1 lat., | 1 med. |
| 1 cm | | 3 med. |
| 1,5 cm | 1 lat. | |
| 2 cm | 4 lat. | |
| 2,5 cm | 3 lat. | |
| 3 cm | 3 lat., | 2 med. |
| 4 cm | | 1 med. |
| 5 cm | 2 lat. | |
| 5,5 cm | 1 lat. | |
| 6 cm | 1 lat. | |
| 7 cm | 1 lat. | |
| 7,5 cm | 1 lat. | |
| 8,5 cm | 1 lat. | |
| 9,5 cm | 1 lat. | |
| 10 cm | 1 lat. | |
| 11 cm | 1 lat. | |
| 13 cm | 1 lat. | |
| Auf- und abwärts von der Öffnung sondierbar war | 1 lat. | |

| | | |
|---|---|---|
| Ein Strang nach oben und unten zu fühlen war bei | | 1 med. |
| Durchspritzbar waren | 3 lat., | 3 med. |
| Beim Schlucken bewegten sich | 5 lat. | |

### a) Äussere Öffnung der Fisteln.

| | | |
|---|---|---|
| Schlechthin medial genannt | | 11 med. |
| Schlechthin seitlich genannt | 3 lat. | |
| Oberhalb des Hyoids | 1 lat. | |
| In der Regio hyoidea | 1 lat., | 4 med. |
| „ „ „ subhyoidea | | 4 med. |
| „ „ „ laryngea | | 4 med. |
| „ „ „ thyreoidea | 2 lat., | 6 med. |
| „ „ „ suprasternalis | | 4 med. |
| „ „ Fossa jugularis | | 4 med. |
| Direkt über dem Sterno-clavicular-Gelenk | 2 lat. | |

Über dem Sterno-clavicular-Gelenk in Zentimetern ausgedrückt am vorderen Rande des M. sterno-cleido-mastoideus:

| | |
|---|---|
| 1 cm | 1 lat. |
| 1,5 cm | 2 lat. |
| 2 cm | 10 lat. |
| 2,5 cm | 6 lat. |
| 3 cm | 4 lat. |
| 3,5 cm | 3 lat. |
| 4,5 cm | 3 lat. |
| 5 cm | 2 lat. |

| | | |
|---|---|---|
| Am unteren lat. Rande des Sterno-cleido-mastoideus | 2 lat. | |
| Unter dem Kieferwinkel | 1 lat. | |
| In der Fossa carotica | 2 lat., | 1 med. |
| Am vorderen Gaumenbogen | 1 lat. | |
| Unter der Clavicula | 2 lat. | |

Über die äussere Öffnung, den Verlauf und die Lage der innern Öffnung der Fisteln finden sich folgende Angaben:

Die äussere Öffnung der lateralen Fisteln lag am häufigsten 2 cm über dem Sterno-clavicular-Gelenk (10). In absteigender

Häufigkeit fand sich die Öffnung an folgenden Stellen: 2,5 cm über dem Sterno-clavicular-Gelenk (6), 3 cm über dem Sterno-clavicular-Gelenk (4), 3,5—4,5 cm darüber (3). Alle übrigen oben angegebenen Stellen für die Lage des Eingangs der lateralen Fisteln kommen nicht mehr als 2 oder 1 mal unter den 83 Fällen vor.

Die äussere Öffnung der medialen Fisteln lag am häufigsten (6) in der Regio thyreoidea und genau gleich oft in sämtlichen übrigen topographischen Regionen unterhalb des Hyoids bis zur Fossa jugularis, nämlich je 4 mal in allen. Nur einmal lag die äussere Öffnung einer medialen Fistel seitwärts in der Fossa carotica.

### b) Richtung des Fistelganges.

| | | |
|---|---|---|
| Einen Strang zum Pharynx sandten . . . . . | 3 lat. | |
| *In dessen Muskulatur ging über . . . . . | 1 lat. | |
| Strang zur Cartil. thyreoidea . . . . . | | 1 med. |
| Strang „nach oben“ . . . . . | 2 lat. | |
| *Strang nach oben zum Kinn . . . . . | | 1 med. |
| Strang nach unten zum Sternum . . . . . | | 2 med. |
| Strang zum Processus pyramidalis der Schilddrüse . . . . . | | 1 med. |
| Zum großen Zungenbeinhorn verliefen . . . . | 4 lat. | |
| Zur Tonsillarbucht . . . . . | 2 lat. | |
| *Ins praesternale Zellgewebe führend . . . . | | 1 med. |
| Strang zum Zungenbein . . . . . | 2 lat., | 14 med. |
| Zur hinteren Wand des Zungenbeins . . . . | | 3 med. |
| Hinter das Zungenbein . . . . . | | 1 med. |
| Zur Zungenwurzel . . . . . | | 1 med. |

Über die Verlaufsrichtung der Fisteln bestätigt die Zusammenstellung nur die schon in anderen Arbeiten darüber geäusserten Ansichten (siehe Seite 51).

Besonders wäre nur die Aufmerksamkeit auf die drei oben durch * gekennzeichneten Fälle zu lenken, nämlich auf den lateralen, in dem die Muskulatur, die den Kanal begleitete, direkt in die Pharynxmuskulatur überging, und auf die beiden andern, in

denen sich Stränge verfolgen liessen, einmal bis zum Kinn (med.) und das andere Mal bis ins praesternale Zellgewebe. Eine Erklärung dieser Fälle dürfte nicht leicht zu geben sein.

### c) Lage der inneren Öffnung der Fisteln.

| | |
|---|---|
| Foramen coecum . . . . . | 1 med. |
| Auf der Tonsille schlechtlin . . . . . | 1 lat. |
| Am hinteren Ende der Tonsille . . . . . | 1 lat. |
| Am hinteren, untern Ende der Tonsille . . . | 1 lat. |
| Am Rande des hinteren Gaumenbogens und zwar: | |
| hinter der Mitte der Tonsille . . . . | 1 lat. |
| hinter der oberen Hälfte der Tonsille . | 2 lat. |
| über der Tonsille . . . . . | 3 lat. |
| Am Rande des hinteren Gaumenbogens schlechthin | 3 lat. |
| Auf einer papillenförmigen Erhebung auf dem hinteren Gaumenbogen . . . . . | 1 lat. |
| Am Gaumensegel, 1 cm über dem hinteren Gaumenbogen . . . . . | 1 lat. |

Das ergibt im Ganzen 15, plus 2 durchspritzbare mediale, also 17 komplette Halsfisteln.

Die innere Öffnung der medialen Fisteln ist, sofern man eine solche findet, das Foramen coecum.

Die innere Öffnung der lateralen Fisteln liegt meistens am Rande des hinteren Gaumenbogens über der Tonsille (3). Ebenso oft findet sich leider nur die Bezeichnung „auf dem hinteren Gaumenbogen“ (3). Etwas weniger oft (2) liegt die innere Öffnung hinter der oberen Hälfte der Tonsille. Die übrigen beschriebenen inneren Öffnungen liegen auf der Tonsille und am Gaumensegel.

### Wand.

Sie ist für Cysten und Fisteln gemeinsam gezählt. 34 mal ist nichts von der Wand erwähnt. Eine Angabe über die Dicke (2—3 mm) findet sich nur einmal.

a) makroskopisch:

| | |
|---|---|
| Der Wand aufsitzende Lymphdrüsen bei . . . | 4 lat. |
| Die Wand war stark gebuchtet bei . . . . . | 6 lat, 2 med. |

| | | |
|---|---|---|
| Die Wand zeigte ein Trabekelsystem bei | 2 lat. | |
| Die Wand hatte papilläre Erhebungen bei | 17 lat., | 1 med. |
| Die Wand zeigte follikelartige Erhebungen bei | 22 lat., | 3 med. |

b) mikroskopisch:

| | | |
|---|---|---|
| Die Cyste oder Fistel zeigte mehrere Lumina | 3 lat., | 12 med. |
| Viele (bis zu 40) Lumina | 2 lat., | 3 med. |
| Je nach der Tiefe wechselnde Zahl der Lumina | 1 lat., | 1 med. |
| Mit vollständiger Hautauskleidung versehen | | 1 med. |
| Die Wand zeigte Granulationen bei | 4 lat., | 5 med. |
| Divertikel | | 1 med. |
| Blind endigende Ausstülpungen | | 2 med. |
| Das Lumen war sich organisierend | | 1 med. |

c) spez. mikroskopischer Bau der Wand:

| | | |
|---|---|---|
| Fett zeigte sich bei | | 1 med. |
| Polynucleäre Plasmazellen bei | 1 lat. | |
| Rätselhafte Zellhaufen von gelbroten, je 4—5 grossen polygonalen Zellen | 1 lat. | |
| Hyaliner Knorpel | | 1 med. |
| Knochen | | 1 med. |
| Die Wand war „dermoider Natur“ | 7 lat., | 1 med. |
| „Epidermoider Natur“ | 1 lat. | |
| Die Wand zeigte Leukocyten auf der Durchwanderung | 1 lat., | 1 med. |
| Sie war eine Abszessmembran | | 1 med. |
| Sie wies „schönes Epithel“ auf | 2 lat. | |
| Sie zeigte Plattenepithel (1—12reihig) | 43 lat., | 20 med. |
| Sie enthielt Plattenepithelnester | 1 lat., | 2 med. |
| Ferner wurden festgestellt: | | |
| Verhornte Plattenepithelien | 2 lat, | 4 med. |
| Hornperlen | 1 lat. | |
| Epithelnester | 1 lat. | |
| Endothel | 4 lat. | |
| Flimmerepithel (ein- bis mehrschichtig) | 16 lat., | 20 med. |
| Platten- und Flimmerepithel direkt aneinanderstossend | | 1 med. |

| | | |
|---|---|---|
| Kubisches Epithel | 1 lat., | 2 med. |
| Cylinderzellen | 29 lat., | 13 med. |
| Zellen vom „Malpighischen Typ“ | 1 lat. | |
| Spindlige Zellen | 1 lat. | |
| Rundzellen | 6 lat., | 3 med. |
| Polygonalzellen | 3 lat., | 2 med. |
| Becherzellen | 2 lat., | 2 med. |
| Rieserozellen | 1 lat. | |
| Zwei getrennte Bindegewebeschichten | 1 lat. | |
| Bindegewebeschicht | 33 lat., | 13 med. |
| Kernreiches Bindegewebe | 3 lat. | |
| Myxomatöses Bindegewebe | 1 lat. | |
| Kapillaren | | 1 med. |
| Gefässe | 7 lat., | 2 med. |
| Gefässe mit Rundzellen gefüllt | 1 lat. | |
| Lymphgefässe | 2 lat. | |
| Nerven | 1 lat. | |
| Lymphoide Schicht | 33 lat., | 7 med. |
| Drüsen | 1 lat., | 1 med. |
| Drüsenausführungsgänge | 1 lat. | |
| Schleimdrüsen | 8 lat., | 3 med. |
| Schleimdrüsenähnliche Gebilde | | 1 med. |
| Talgdrüsen | 3 lat. | |
| Schweissdrüsen | 1 lat., | 1 med. |
| Haarfollikel | 1 lat., | 1 med. |
| Muskelreste | 1 lat. | |
| Glatte Muskelfasern | 4 lat. | |
| Quergestreifte Muskelfasern | 13 lat, | 3 med. |
| Embryonal gebliebene Muskelfasern | 1 lat. | |
| Sarkoblasten | 1 lat. | |
| Schilddrüsenfollikel mit colloidem Inhalt | 1 lat., | 5 med |
| Thyreoides Gewebe | 3 lat., | 4 med. |

Es handelt sich bei dieser Zählung um 113 Fälle, da Genaueres über die Wandung der Fisteln und Cysten in 34 Fällen nicht angegeben wird. Sechs Fälle von diesen 34 sind Cysten, die übrigen 28 sind Fisteln. Auch habe ich die Zählung für

Cysten und Fisteln gemeinschaftlich angestellt und nur zwischen medial und lateral unterschieden, weil, was ja auch die Tatsachen bestätigen, Fisteln und Cysten ganz denselben Ursprung zu haben scheinen und deshalb auch keine wesentlichen Unterschiede in dem Bau ihrer Wandungen aufweisen werden. Auch die 113 Fälle sind lange nicht alle systematisch in Bezug auf die Wandung untersucht, und oft finden sich daher nur spärliche Andeutungen.

Makroskopisch zeigten sich am häufigsten bei lateralen Anomalieen follikelartige Erhebungen (22 mal). Danach kommen papilläre Erhebungen (17). Sechsmal war die Wand stark gebuchtet. Für die medialen Anomalieen sind die entsprechenden Zahlen 3, 1 u. 2.

Mikroskopisch: Das Vorkommen mehrerer Lumina ist bei den medialen Hemmungsbildungen (12 mal) grösser als bei den lateralen (3 mal), was, da die medialen Anomalieen nur $^2/_3$ der lateralen ausmachen, noch mit $^3/_2$ multipliziert werden muss, um die zum Vergleiche nötige richtige Zahl zu finden. Es würden also unter sonst gleichen Verhältnissen 18 mal mehrere Lumina bei medialen Anomalieen vorkommen, auf 3 mal mehrere Lumina bei lateralen. Das hiesse etwa 6 mal so oft. Diese Rechnung werde ich bei den folgenden Angaben nicht jedesmal ausführen. Man wolle sich aber ihre Notwendigkeit stets gegenwärtig halten. Bei den lateralen Anomalieen findet sich am häufigsten in der Wand Plattenepithel (und zwar 1 bis 12 reihiges) 43 mal gegen 20 (umgerechnet 30) mal bei den medialen. Am zweithäufigsten tritt uns bei den lateralen Anomalieen eine Bindegewebschicht entgegen (33 mal), gegenüber 18 mal (umgerechnet 27 mal) bei den medialen. Ein stärkerer Unterschied zeigt sich bei dem Auftreten einer lymphadenoiden Schicht: bei den lateralen 33 gegenüber 7 (umgerechnet etwa 10) bei den medialen.

Cylinderzellen, die nach der Häufigkeit ihres Vorkommens nun zu besprechen sind, fanden sich bei 29 lateralen und bei 13 (umgerechnet etwa 19) medialen; Flimmerepithelien bei 16 lateralen und 20 (resp. 30) medialen. Sie sind also bei den medialen

etwa doppelt so oft nachgewiesen worden als bei den lateralen. Quergestreifte Muskelfasern sind mit 13 mal wieder häufiger bei den lateralen mit gegenüber 3 (resp. 4—5) bei den medialen. Schilddrüsengewebe war naturgemäss bei den medialen Anomalieen häufiger in der Wand oder deren Umgebung zu finden, nämlich 5 mal (resp. 7—8 mal) gegenüber 1 mal bei den lateralen. Auch sogenanntes thyreoides Gewebe war immerhin doppelt so oft bei ihnen vorhanden als bei den lateralen. Über die nur vereinzelt vorkommenden übrigen histologischen Elemente wolle man sich aus oben stehender Tabelle orientieren, die nach der ungefähren Zusammengehörigkeit des Angeführten geordnet ist.

**Über die Lage von Epithelienarten, Muskelfasern, Drüsen u. a. m.**

an bestimmten Abschnitten des Fistelkanals wird Folgendes genauer angegeben:

| | | |
|---|---|---|
| Peripher, eine Bindegewebsschicht bei . . . . | 1 lat. | |
| „ Cylinderepithel bei . . . . . | 1 lat. | |
| „ gar kein Epithel bei . . . . . | | 2 med. |
| „ verhorntes Plattenepithel bei . . . . | 1 lat. | |
| Central, gar kein Epithel . . . . . | | 1 med. |
| „ Flimmerepithel . . . . . | | 4 med. |
| „ Plattenepithel . . . . . | 2 lat., | 1 med. |
| „ verhorntes Plattenepithel . . . . . | 1 lat. | |
| „ Schleimdrüsen . . . . . | 1 lat. | |
| „ quergestreifte Muskelfasern . . . . . | | 1 med. |
| Mit periph. Flimmerep., centr. ohne Epith. war . | | 1 med. |
| „ „ Cylinderep., „ mit Plattenep. . | 1 lat. | |
| „ „ Plattenep., „ „ Flimmerep. . | 1 lat. | |
| „ „ Plattenep., „ „ Flimmerep. . | | 2 med. |
| „ „ Plattenep., „ „ Flimmerep. . | 1 lat. | |

Daraus geht hervor, dass die Formelemente, die überhaupt entlang den Fistelgängen gefunden werden, bei lateralen wie medialen in bunter Reihenfolge an allen möglichen Stellen der Gänge angetroffen werden, wenn auch die Angaben zu spärlich sind, um daraus schon bindende Schlüsse ziehen zu können.

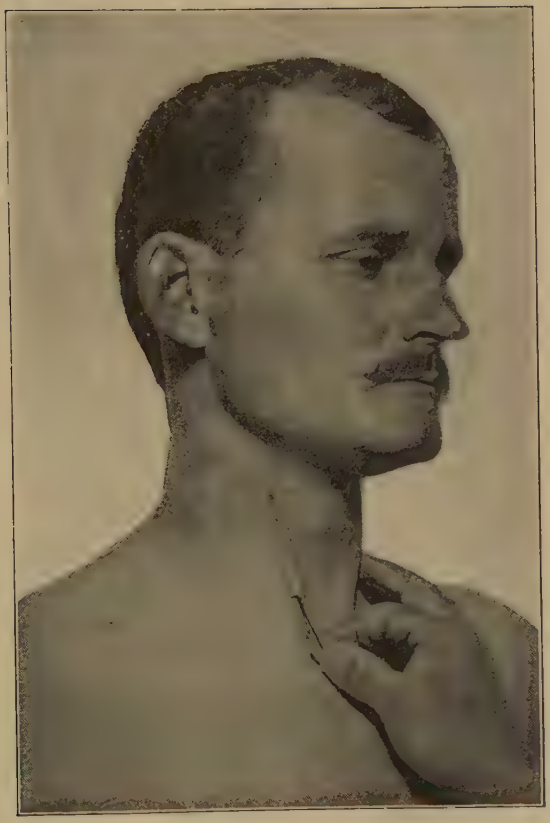

Zu Fall W. G. 26 a auf Seite 59.

## Kasuistik.

W. G. 26 a.

Patient erinnert sich, dass er vor 10—11 Jahren an der später zu beschreibenden Stelle seines Halses kleine, schwarze Börkchen entfernt hat, die wie „abgedorrte Haut“ ausgesehen haben. Darunter fand er ein Grübchen von gewöhnlicher Hautfarbe. Bis vor etwa 4 Wochen achtete er dann nicht mehr darauf. Um diese Zeit begann die Stelle zu jucken, und als Patient seinem Bruder die Stelle zeigte, meinte dieser, „es hinge etwas getrockneter Eiter darauf“. Am 19. November 1911 begann die Stelle wieder zu jucken, und als Patient den Kragen abnahm, bemerkte er, dass ein etwa pfenniggrosser, nasser, gelblicher Fleck am Hemdkragen war. Auf Druck entleerte sich etwa ein Tropfen wässerige Flüssigkeit aus dem Grübchen. Weil Patient seit etwa 1. Mai desselben Jahres an einem Rachenkatarrh litt, dachte er, das hinge vielleicht mit seinen Halsbeschwerden zusammen und ging zum Arzt. Dieser sondierte das Grübchen und kam in einen Kanal, der unter der Haut vor dem M. sterno-cleido-mastoideus herauf führte. (Nach Angabe des Patienten durch Zeigen mit den Fingern.) Er verwies Patient daraufhin in eine spezialistische Behandlung. Ein älterer Bruder des Patienten soll eine ähnliche Fistel zeigen, aber nie im geringsten dadurch belästigt worden sein. Von früher durchgemachten Krankheiten weiss Patient nichts anzugeben.

Status praesens: Kräftiger, junger Bauer von regelmässiger Gesichtsbildung. Am ganzen Körper ist kein pathologischer Befund zu erheben, ausser der Halsfistel und einer Pharyngitis chronica und Angina lacunaris chronica.

Die äussere Fistelöffnung liegt 1 cm über dem Sternoclaviculargelenk am medialen Rande des M. sterno-cleido-mastoideus. Ein kurzes Stück aufwärts vor dem medialen Rande dieses Muskels unter dem Platysma ist ein Strang von etwa Federkieldicke zu fühlen, der sich in der Tiefe verliert. Mit einer ganz feinen Sonde kann man bis zu 11,5 cm tief den Fistelkanal in der Richtung auf die Tonsille zu sondieren. Bei jedem Versuche, tiefer zu dringen, bekommt Patient derartige Husten-

anfälle, dass die Sonde schleunigst entfernt werden muss. Es gelang also nicht, eine innere Öffnung zu sondieren. Es wurde eine Aufnahme bei eingeführter Sonde gemacht, die äusserlich vor dem Rande des M. sterno-cleido-mastoideus die Verlaufsrichtung und Länge des Kanals gut zur Ansicht bringt. Einer weiteren Untersuchung entzog sich Patient durch Abreise in seine Heimat. (Siehe zu diesem Falle die angehängte photographische Aufnahme.)

H. M. 43 a.

Patientin kommt in die laryngologische Poliklinik am 13. November 1911. Sie wünscht die Operation zur Beseitigung einer seit etwa 3 Jahren secernierenden medialen Halsfistel. In ihrem 39. Jahre erkrankte Patientin an einer Halsentzündung. Danach bekam sie eine haselnussgrosse Geschwulst, genau über dem Zungenbein (wenigstens nach ihrer Angabe). Nach etwa sechs Monaten ging die Geschwulst auf und entleerte „ein helles Wasser". Einige Zeit später begann die nun stets nässende Fistel Eiter zu secernieren. Patientin liess sich dann in Abständen von etwa je einem Jahre 3 mal operieren. Die Fistel begann aber jedesmal sofort nach den Operationen wieder zu secernieren.

Status praesens am 13. November 1911: Kleine, sonst völlig gesunde Frau. Genau medial über dem Zungenbein findet sich in einer von Börkchen bedeckten Narbe eine feine Öffnung, in die man die Sonde etwa 1 cm tief gegen das Zungenbein hin einführen konnte.

Noch im November 1911 wurde Patientin von Herrn Oberarzt Dr. Hoffmann operiert (Chloroformäthernarkose). Nach einer etwa 3 cm langen wagrechten Umschneidung der Öffnung wurde ein etwa 3 cm langer Strang von Federkieldicke freipräpariert, der sich unterhalb des Zungenbeins in das umgebende Gewebe auflöste und nicht weiter ausschälbar war. (Versorgung der Operationswunde.) Nach etwa 12 Tagen wurde Patientin mit geheilter Wunde entlassen. Im Oktober 1912 machte ich noch folgende Erhebungen bei ihr: Kurz nach der Heilung der Wunde

Zu Fall 13. 11. 13. Th. H. auf S. 61.

begann die Fistel wieder zu secernieren, und vor Ostern 1912 liess sich Patientin wieder von anderer Seite operieren. Danach secernierte die Fistel weiter in gleicher Weise bis etwa Juli 1912. Von da ab bis jetzt fühlt Patientin nur etwa jeden 4. Tag etwas Flüssigkeit in der Mitte der 5 cm langen wagrechten Narbe, die über dem Zungenbein verläuft.

13. 11. 13. Th. H., 17 Jahre alt. Die Eltern und 7 Geschwister leben und sind gesund. 13 Geschwister sind gestorben. Die Todesursachen werden nicht angegeben. Die Patientin kommt mit der Angabe, „sie hätte ein Loch am Halse". Sie ist durch ihr Leiden in keiner Weise gestört, ausser dass leichter Husten bestehen soll.

Status: Bei der sonst ganz gesunden Patientin findet sich in der Regio colli lateralis ca. 2 Finger breit oberhalb des Sternoclaviculargelenkes eine Fistelöffnung, deren Lumen der Dicke einer Haarnadel entspricht. Eine Sonde lässt sich 9,5 cm tief in der Richtung auf die Tonsillarbucht zu einführen. Im Pharynx wird sie dabei nicht sichtbar. (Siehe zu dieser Krankengeschichte die Reproduktion der Profilröntgenaufnahme des Kopfes, welche die Sonde deutlich inbezug auf Richtung und Tiefe der Einführungsmöglichkeit erkennen lässt.)

---

An dieser Stelle möchte ich zum Schlusse Herrn Professor Neumayer sowie Herrn Oberarzt Dr. Hoffmann meinen verbindlichsten Dank für die Anregung zu dieser Arbeit aussprechen. Bei Herrn Professor Neumayer erstreckt sich mein besonderer Dank auch auf die sehr liebenswürdige Überlassung des Materials.

# Literatur-Verzeichnis.


Andereya. Offen gebliebener Ductus thyreoglossus. Klin. therap. Wochenschr. Nr. 23 1910.

Arndt, Rudolf. Zur Lehre von den Fistulae colli congenitae. Berliner klin. Wochenschr. 1888.

Arndt, Rudolf. Noch einmal die Fistula colli congenita mediana. Berl. klin. Wochenschr. 1889.

Arndt, Rudolf. Die fistula colli congenita mediana zum dritten Male. Berl. klin. Wochenschr. 1893. Nr. 19.

Ascherson, F. M. De fistulis colli congenitis. Berolini MDCCCXXXII.

Barwell, R. Congenital median cervical fistula. British Medical Journ. 21. XII. 1895.

Batujew, N. A. Ein Fall von paariger. inkompl. äusserer Halsfistel. Wratsch 1901. Nr. 13.

Berg. Eine Beobachtung von angeborener mittlerer vollständiger Halsfistel. Virchows Arch. f. path. Anat. Bd. 92. 1883.

Blecher. Über Fistula colli mediana und ihre Beziehungen zur Schilddrüse. Deutsche Zeitschr. f. Chir. Bd. 91.

Bloch, Oskar. Chirurgien i kliniske forelaesninger. Bd. IIa. 1909.

Bogoljubow. Eine branchiogene Cyste des Halses. Med. Obosrenie. 68. Nr. 15.

Bogoljubow. Vielkammerige branchiogene Cysten des Halses. Med. Obosrenie. Bd. LXIV. 1905.

Born, G. Über Derivate der embryonalen Schlundbogen und Schlundspalten bei Säugetieren. Schultzes Arch. f. mikr. Anat. Bd. 22. 1883.

Bramann, F. Über die Dermoide der Nase. Arch. f. klin. Chir. Bd. 40. 1890.

Broca & Mason. Kystes congénitaux du cou à paroi derniv. lymphoide. La Presse Médicale 11. IX. 1909.

Broechaert. Contributions à l'étude de la pathogénie des Kystes séreux du cou. La Belgique méd. Nr. 50. 1905.

Büdinger. Demonstration eines Falles von angeborener Kiemenfistel. Sitzung der Gesellschaft deutscher Ärzte in Wien. 5. V. 1893.

Bull, Ole. Kiemenfisteln, verbunden mit Missbildung des Trommelfells. Zeitschr. f. Ohrenheilk. Bd. 19. 1889.

Burrel. Branchialcyst. Boston Medical and Surgical Journal. Okt. 1903.

Buscarlet. Contribution à l'étude des fist. branchiales. Thèse pour le titre de privatdocent. Génève 1893.

Chalot, M. Cure radicale des fistules congénitales du cou. Revue de chirurgie. 1892.

Chievitz, J. H. Fosterets udvikling. 1891.

Comroe, Julius H. Patent thyro-lingual duct and its affections. Pensylvania Med. Journ. März 1910.

Coplin. Branchial Cysts and fistulae. Philadelphia, Medical Journ. 26. I. 1901.

Cornil, V. et E. Schwartz. Un cas de fistule du canal thyréoglosse. Revue de chir. 30. 1904. 2.

Cusset. Kystes et fistules d'origine branchiale. Congrès français de chirurgie. 2 session. 1886.

Delkeskamp, G. Über die kongenitale, unvollständige äussere, mediane Halsfistel. Deutsche Zeitschr. f. Chir. Bd. 84. 1906.

Downie. Two cases of branchial fistula. Glasgow med. journ. 1905. Ref. Zentralbl. f. Chir. Jahrg. 32.

Einthoven, W. Physiologie des Rachens. Heymanns Handb. d. Laryngologie. 1899.

Eklund, Fredrik. Fall af fistula colli congenita. Hygiea. Bd. 37. 1875.

van Engelen. Kyste séreux congénital du cou. Journ. Méd. de Bruxelles. Nr. 24. 1898. La Clinique, Nr. 24. 1898.

Erdheim, Sigmund. Über Cysten und Fisteln des Ductus thyreoglossus, Langenbecks Arch. f. klin. Chir. Bd. 85. 1908.

Estor, E. Multilocular branchiogenous cysts. N. Y. Medical Record. 14. IX. 1908.

Ferrier, M. Deux observations de fistules branchiales. Revue de chir. 1892.

Fischer, Georg. Krankheiten des Halses. Deutsche Chirurgie. Lief. 34. 1880.

Fürstenstein. Ein Fall von doppelseitigen Kiemengangshautauswüchsen mit knorpeligem Gerüst. Zentralbl. f. allgem. Path. und path. Anat. 1895.

Germond. Contribution à l'étude des fistules congénitales du cou. Thèse de Paris. 1902.

Grimm. Eine seltene Geschwulstbildung am Halse. Ref. Zentralbl. f. allgem. Path. u. path. Anat. 1892.

Gugenheim. Demonstration einer vollständigen angeborenen Halsfistel. Münchener med. Wochenschrift Nr. 46. 1900.

Gussenbauer. Ein Beitrag zur Kenntnis der branchiogenen Geschwülste. Beiträge zur Chir. Festschrift f. Billroth. 1992.

v. Hacker. Exstirpation der kompletten seitlichen Halsfistel mittels Extraktion des oberen Strangendes von der Mundhöhle aus. Zentralbl. f. Chir. Jahrg. 24. 1897.

Haeckel. Eine Cyste des ductus thyreoglossus. Arch. f. klin. Chir. XLVIII. 3. 1894.

Hammar, J. Aug. Ein beachtenswerter Fall von kongenitaler Halskiemenfistel. Zieglers Beitrag z. path. Anat. Bd. 36. 1904.

Hammar, J. Aug. Studien über die Entwicklung des Vorderdarms und einiger angrenzender Organe. Schultzes Arch. f. mikr. Anat. Bd. 59. 1902.

Hansemann, David. Missbildungen des Rachens und des Nasenrachenraums. Heymanns Handb. d. Laryngol. 1899.

Harris, Thomas J. A case of branchiogenetic cyst. The Laryngoscope. August 1908.

Heusinger. Halskiemenfisteln von noch nicht beobachteter Form. Virchows Arch. f. path. Anat. Bd. 29. 1864.

Heusinger. Zu den Halskiemenbogenresten. Virchows Arch. f. path. Anat. Bd. 33. 1865.

Hildebrand, O. Über angeborene epitheliale Cysten und Fisteln des Halses. Langenbecks Arch. f. klin. Chir. Bd. 49. 1895.

Hoyer, W. Beitrag zur Lehre der angeborenen epithelialen Fisteln und Cysten des Halses. Inaug.-Diss. Göttingen 1895.

His, Wilhelm. Anatomie menschlicher Embryonen. III. 1885.

His, Wilhelm. Über den Sinus praecervicalis und über die Thymusanlage. Arch. f. Anat. und Entwicklungsgesch. 1866 und Nachtrag zur vorstehenden Abhandlung. Ebendas.

His, Wilhelm. Schlundspalten und Thymusanlage Arch. f. Anat. u. Entwicklungsgesch. 1889.

His, Wilhelm. Der Tractus thyreoglossus und seine Beziehungen zum Zungenbein. Arch. f. Anat. u. Entwicklungsgesch. 1891.

Jngalls, N. W Beschreibung eines menschlichen Embryos von 4,9 mm. Schultzes Arch. f. mikr. Anat. Bd. 70. 1907.

Ialaguier. Fistule congénitale du cou opérée et guérie. Société de Chir. 29. Juni 1902.

Johnson, R. Two cases of persistent thyroid duct. Lancet. 1890 Mai.

Jordan. Die angeborenen Missbildungen, Verletzungen und Erkrankungen des Halses (in Bergmann, Bruns u. Mikulicz Handbuch d. prakt. Chir.) 1902.

Juholske. Complete median cervial fistula thyroglossus duct pervicus usw. Interstate Medic. Journal. April 1906.

Keibel, K. u. Mall, F. P. Handb. d. Entwicklungsgeschichte d. Menschen. Bd. 1. 1910.

Kaatz, Wilhelm. Zur Kasuistik der medianen Halsfisteln. Inaug. Diss. Kiel. 1904.

Karewski. Zur Pathologie und Therapie der Fistula colli congenita. Virchows Arch. f. path. Anatomie. Bd. 133. 1893.

Kastschenko, N. Das Schicksal der embryonalen Schlundspalten bei Säugetieren. Schultzes Arch. f. mikr. Anatomie. Bd. 29. 1887.

Koslowsky, B. Ein Fall von einer angeborenen Hals-Schlundkopffiste. (Fistula colli congenita). Virchows Arch. f. path. Anatomie. Bd. 115. 1889.

v. Kostanecki, K. Zur Kenntnis der Pharynxdivertikel des Menschen mit besonderer Berücksichtigung der Divertikelbildungen im Nasenrachenraum. Virchows Arch. f. path. Anatomie. Bd. 117. 1889.

v. Kostanecki, K. u. v. Mielecki, A. Die angeborenen Kiemenfisteln des Menschen. Virchows Arch. f. path. Anatomie. Bd. 120, 1890 u. Bd. 121, 1890.

Kölliker, Albert. Entwicklungsgeschichte des Menschen und der höheren Tiere. 1879.

Kölliker, Albert. Grundriss der Entwicklungsgeschichte 1884.

König, F. Über fistula colli congenita. Langenbecks Arch. f. klin. Chir. Bd. 51. 1896.

Kümmel, W. Die Verletzungen und chirurgischen Erkrankungen des Ohres. In Bergmann, Bruns u. Mikulicz Handb. d. prakt. Chir. 1903.

Lantzmann. De quelques cas de kystes congénitaux du cou. Inaug. Diss. Nancy. 1909.

Lejars. Fistules branchiales à paroi complexe, gaine musculaire striée, glandules et diverticules; déductions thérapeutiques. Progrès médial. 1892.

Lenzi. Contributo alla patologia della glandola tiroide. 18. Congr. d. Soc. di Chir. Pisa 1905.

Levinstein, O. Unvollständige innere Halskiemenfistel in Verbindung mit doppelseitiger Fistula praeauricularis congenita. Fränkels Arch. f. Laryngol. u. Rhinol. Bd. 23. 1910.

Lexer, E. Angeborene Missbildungen, Verletzungen und Erkrankungen des Gesichts. In Bergmann, Bruns und Mikulicz Handb. d. prakt. Chir. 1903.

Lichtnitz. Halskiemenfistel durch Elektrolyse geheilt. Monatsschrift f. Ohrenh. 1895. Nr. 7.

Lonys, E. Des Kystes intralaryngés et en particulier des Kystes laryngés branchiogènes. Revue de Chir. Décembre 1899.

Luschka, H. Über fistula colli congenita. Arch. f. physiol. Heilk. Bd. 7. 1848.

Madelung. Mediane Laryngocele. Langenbecks Arch. f. klin. Chir. Bd. 40. 1890.

Maisey. A case of persistent branchial cleft of unusual length; succesful removal. Lancet. 1895. 18. Mai.

Marshall, C. F. The thyreo-glossal duct or „canal of His." Journ. of Anatomy and Physiology. Vol. XXVI. 1892.

Matti. Über einen Fall von Fistula colli mediana. Arch. f. klin. Chir. Bd. 95. 1911.

Mavroiannis, A. et Cosmettatos, G. Sur l'histologie des fistules médianes du cou. Journ. de l'Anatomie et de la Physiologie. 41. 1905.

Monnier. Notes sur la guérison de deux fistules de la région antérieure du cou Bulletin et mémoires. 1895. Paris.

Morestin. Fistule pharyngo cutanée. Bullet de la Société de Chir. 3. V. 1910.

Neuhöfer, M. Über die angeborenen Halsfisteln. Ref. Schmidts Jahrb. Bd. 56. 1847.

Neumann, E. Flimmerepithel im Oesophagus menschlicher Embryonen. Schultzes Arch. f. mikr. Anatomie. Bd. 12. 1876.

Neumann, E. u. Baumgarten, P. Zwei Fälle von Fistula colli congenita cystica (Kiemengangcyste Roser). Langenbecks Arch. f. klin. Chir. Bd. 20. 1877.

Nieny, C. Zur Pathologie und Therapie der Halskiemenfisteln. Beiträge z. klin. Chir. Bd. 23. 1899.

Ortiz Cano. Quiste congenital del cuello. Revist. de Medic. y Cirurg. de la Habana Nr. 3 1898.

Park, Roswell. On congenital fistulae in the median region of the neck. Saint Louis Med. and Surg. Journ. Januar 1896.

Parker, C. A. Report of a case of branchiogenic cyst. Trnasactions Chicago Pathological Society. August 1908.

Pertik, O. Neues Divertikel des Nasenrachenraums. Virchows Arch. f. path. Anatomie. Bd. 94. 1883.

Poirier et Retterer. Cartilage branchial bilatéral et symétrique. Journ. de l'anatomie et de la physiologie, 1890.

Rabl, Carl. Zur Bildungsgeschichte des Halses. Prager med. Wochenschr. 1886 u. 1887.

Rastouil. Kyste dermoide de la région thyrohyoidienne. Société anatomique. 23. Nov. 1900.

Rehn, H. Unvollkommene angeborene Halsfistel; Heilung durch Jodinjektion. Jahrb. f. Kinderheiln. Bd. 1. 1868.

Rehn, H. Beitrag zur Anatomie der Halskiemenfisteln. Virchows Arch. f. path. Anatomie. Bd. 62. 1895.

Ribbert, Hugo. Eine verzweigte Halskiemenfistel. Virchows Arch. f. path. Anatomie. Bd. 90. 1882.

Riche. Kyste mucoide du cou. Société anatomique. 13. Okt. 1905.

Riedel. Über die ins Mittelohr führende Kiemengangfistel und die dieser Fistel entsprechende Kiemengangcyste. Verhandl. d. Deutsch. Gesellschaft f. Chir. 26. Kongress. 1897.

Rosenbaum, E. Zur Kasuistik der angeborenen Halskiemenfisteln d. Menschen. Inaug.-Diss. Giessen 1895.

Rosenberg, A. Über Kostanecki. Semon 1890—91.

Roth, M. Ein Fall von Halskiemenfistel. Virchows Arch. f. path. Anat. 1878. Bd. 72.

Roesler, E. Über angeborene seitliche Halsfisteln. Inaug.-Diss. Berlin 1908.

Rutherford. Kiemengangfisteln. Branchila fistulae. Glasgow. Med. Journal. Januar 1899.

Sachs. Über angeborene Halsfisteln und Geschwülste der Kiemenspalten. Festschrift f. Kocher. Ref. Zentralbl. f. Chr. 1891.

Schlange, H. Über die Fistula colli congenita. Langenbecks Arch. f. klin. Chir. 1893. Bd. 46.

Schultze, Max. Missbildung im Bereich des ersten Kiemenbogens. Virchows Arch. f. path. Anat. 1861. Bd. 20.

Schnitzler. Beiträge zur Kasuistik der branchiogenen Fisteln und Cysten. Ref. Zentralbl. f. Chir. Jahrg. 18. Nr. 31. S. 52.

Schwartze, Hermann. Die chirurgischen Krankheiten des Ohres. Deutsche Chir. 1885. Lief. 32.

Sjöval. Om branikogena halscystor. Hygiea. Dec. 1901. p. 539.

Steward. Congenitale Halsfistel. Kurze Beschreibung. Semon. Zentralbl. 1894—95. S. 619.

Streckeisen, A. Beiträge zur Morphologie der Schilddrüse. Virchows Arch. f. path. Anatomie. 1886. Bd. 103.

Strubing. Zur Lehre von der congenitalen med. Hals- oder Luftröhrenfistel. Deutsche med Wochenschr 1892. Nr. 9.

Sulicka. Contribution à l'étude des fistules et kystes congénitaux du cou. Thèse de Paris 1894.

Sultan, G. Grundriss und Atlas der speziellen Chirurgie. 1907. Bd. 1. — Zur Kenntnis der Halscysten und Fisteln. Deutsche Zeitschr. f. Chir. 1898. Bd. 48.

Sutton, Bland. On branchial fistulae, cystes, diverticula and supernumerary auricles. Journal of anatomy and physiology. 1887. Vol. 21. — On a case of median cervical fistula. Lancet 1895. 9. Nov.

Tereschenko. Vielkammerige Kiemencysten und Adenocystome der überzähligen Schilddrüsen. Russ. Archiv. Chirurg. 1904. Bd. 1.

Tietze. Zur Lehre von den kongenitalen Halsgeschwülsten. Ref. Zentralbl. f. allgem. Path. u. path. Anat. 1893.

Tillaux. De la fistule thyro-hyoidienne. Le Progrès médical. 1885. T. I.

Trendelenburg. Die Verletzungen und chirurgischen Krankheiten des Gesichts. Deutsche Chir. 1895. Lief. 33.

Tricomi, E. Un caso di fistola congenita completa del collo. La Riforma medica. 28. August 1891.

Uchermann, V. De dovstumme i Norge. 1896. I.

Virchow, R. Über Missbildungen am Ohr und im Bereiche des ersten Kiemenbogens. Virchows Arch. f. path. Anat. 1864. Bd. 30. — Ein neuer Fall von Halskiemenfistel. Virchows Arch. f. path Anat. 1865. Bd. 32.

Walb. Über Fistelöffnungen am oberen Pol des Trommelfells. Arch. f. Ohrenheilk. 1888. Bd. 26.

Walker, E. W. Branchial cyst removed from a child eighteen days old. Cincinnati Lancet Clinic 24. Juni 1899.

Watson, M. Notes of a remarkable case of pharyngeal diverticulum. The journ. of anatomy and physiology. 1875. Vol. 9.

Weglowsky. Zur Frage von der Entstehung der mittleren Halsfisteln. Zentralbl. f. Chir. 1908. Jahrg. 35. — Über die Entstehung der seitlichen Halsfisteln (sog. Kiemenfisteln). Ibidem.

Wilmans. Über die mediane Halsfistel. Beitr. z. klin. Chir. 1907. Bd. 55.

Wölfer, A. Zur Kasuistik der medianen Gesichtsspalte. Langenbecks Arch. f. klin. Chir. 1890. Bd. 40.

# Lebenslauf.

Ich, Heinrich Simmenroth, Sohn des Rektors Heinrich Simmenroth zu Cassel, wurde geboren am 20. März 1886 zu Cassel, besuchte von 1892—1896 die Bürgerschule zu Cassel, dann von 1896—1908 das Friedrichsgymnasium zu Cassel und das Städtische Gymnasium zu Hann. Münden mit einer etwa 3jährigen Unterbrechung wegen Krankheit. Im Sommersemester 1908 bezog ich die Universität München als Student der Medizin, danach für ein Semester die Universität Grenoble, dann studierte ich 3 Semester in Göttingen. Den Rest meiner Studienzeit verbrachte ich in München.